HERZMISSBILDUNGEN

EIN ATLAS ANGEBORENER HERZFEHLER IN QUERSCHNITTEN MIT BESONDERER BERÜCKSICHTIGUNG DES ATRIOVENTRIKULARSYSTEMS

VON

J. G. MÖNCKEBERG

A. O. PROFESSOR AN DER UNIVERSITÄT GIESSEN

MIT 114 ABBILDUNGEN AUF 65 TAFELN UND 4 TEXTFIGUREN

JENA

VERLAG VON GUSTAV FISCHER

1912

Untersuchungen über das Atrioventrikularbündel im menschlichen Herzen. Von Privatdozent Dr. **J. G. Mönckeberg,** I. Assistent am Patholog.-anat. Institut der Universität Gießen. Mit 10 Tafeln und 4 Abbildungen im Text. 1908. Preis: 25 Mark.

Münchener medizinische Wochenschrift Nr. 33 vom 17. August 1909:

Die interessanten Ergebnisse der, wie gesagt, höchst mühevollen Arbeit sind durch eine sehr große Zahl sehr schöner Abbildungen aus den Serienschnitten illustriert. Jedenfalls bringen die schönen Untersuchungen unsere Kenntnisse über Verlauf und Bedeutung und Erkrankung des His schen Bündels erheblich vorwärts.
Dr. Graßmann (München).

Berliner klinische Wochenschrift Nr. 7 vom 15. Februar 1909:

So bringen uns die ungemein fleißigen Untersuchungen des Verfassers tatsächlich in den verschiedenen das Reizleitungsbündel betreffenden Fragen neue Aufschlüsse und Erweiterung unserer bisherigen, auf diesem Gebiet gewonnenen Forschungsresultate, und man kann deshalb nur wünschen, daß ihnen die Anerkennung zuteil wird, die sie in vollstem Maße verdienen. Merkel (Erlangen).

Die Atr … der klinischen
keit d… Leistungsfähig-
…hausen. 1910.
Preis: 5 Mark.

Die he **Grundlagen**
der I …ntersuchungen
in Jap… **Tawara,** Arzt
Preis: 2 Mark.

Das R… …tomisch-histo-
Atriov… …tudie über das
Mit e… **…awara,** Japan.
5 Lich… …aphischen und
…reis: 10 Mark.

Ueber **Braun,** emer.
des k… …ed. Abteilung
…3 Abbildungen.
Preis: 4 Mark

Mitteil **…. E. Henschen,**
Mediz… …rof. der inneren
Er… Preis: 8 Mark.
Zv… Preis: 8 Mark.

Zur Lehre … [75 Pf.]
Ueber Her… [1 Mark 50 Pf.]
Ein Beitra… [2 Mark.]
Ueber das … [3 Mark.]
Zur akute…
Mit 2… [1 Mark 50 Pf.]

Skidlauf u… [2 Mark 80 Pf.]
Ueber aku…
Mit 2… [4 Mark.]
Ueber aku…
Mit 8… [3 Mark.]
Die Deutung des Kardiogramms. Mit 13 Abbildungen. [1 Mark.]

Jeder Beitrag ist zu dem in [ ] angegebenen Preise auch einzeln käuflich.

D2167-f-3
304
THE EVAN BEDFORD
LIBRARY OF CARDIOLOGY
presented to the
ROYAL COLLEGE OF PHYSICIANS
OF LONDON
by
DR. EVAN BEDFORD, C.B.E., F.R.C.P.
MAY 1971

Semiologie und Differenzialdiagnostik der verschiedenen Arten von Kurzatmigkeit auf Grund der Atemkurve. Von Dr. **Ludwig Hofbauer,** Assistent der III. mediz. Abteilung im Wiener allgemeinen Krankenhause. Mit 165 Kurven im Texte. 1904. Preis: 8 Mark.

Die Koronararterien des menschlichen Herzens unter normalen und pathologischen Verhältnissen. Dargestellt in stereoskopischen Röntgenbildern von Dr. **F. Jamin,** a. o. Prof. und Dr. **H. Merkel,** Privatdozent in Erlangen. 1907. Preis: 10 Mark.

Ueber topographische Altersveränderungen des Atmungsapparates und ihre mechanischen Verknüpfungen an der Leiche und am Lebenden untersucht. Von Dr. **E. Mehnert,** weil. a. o. Prof. der Anatomie und Prosektor am anatom. Institut zu Halle a. S. Mit 3 Tafeln und 29 Textfiguren. 1901. Preis: 6 Mark.

Herz- und Kreislaufstörungen. Von Dr. **Th. Rumpf,** Professor e. o. an der Universität Bonn. 1904. Preis: 1 Mark.

Cat.
473

HERZMISSBILDUNGEN

EIN ATLAS ANGEBORENER HERZFEHLER IN QUERSCHNITTEN MIT BESONDERER BERÜCKSICHTIGUNG DES ATRIOVENTRIKULARSYSTEMS

VON

J. G. MÖNCKEBERG

A. O. PROFESSOR AN DER UNIVERSITÄT GIESSEN

MIT 114 ABBILDUNGEN AUF 65 TAFELN UND 4 TEXTFIGUREN

JENA
VERLAG VON GUSTAV FISCHER
1912

Alle Rechte vorbehalten.



Vorwort.

Den Ausgangspunkt für die dem vorliegenden Atlas zugrunde gelegten Untersuchungen bildete die Frage nach dem Verhalten des Atrioventrikularsystems bei angeborenen Herzfehlern. Es lagen zwar für einige Typen, namentlich für die „subaortalen" Septumdefekte, bereits einschlägige Untersuchungen von Keith, mir, Löw-Sternberg und Sapegno vor, doch handelte es sich bei diesen um Fälle von relativ leichten Mißbildungen, die von vornherein ein stark von der Norm abweichendes Verhalten im Verlaufe des Atrioventrikularsystems nicht erwarten ließen. Dagegen durften bei schweren Hemmungsmißbildungen in der Entwicklung der Herzscheidewände auch schwerere Entwicklungsstörungen des Atrioventrikularsystems vorausgesetzt werden. So richtete ich mein Augenmerk vor allen Dingen darauf, Herzen mit großen oder gar totalen Septumdefekten zur mikroskopischen Untersuchung zu erhalten. Dank dem Entgegenkommen meines hochverehrten Chefs, des Herrn Geheimrat Bostroem in Gießen, sowie der Liebenswürdigkeit meines ehemaligen Lehrers, des Herrn Professor Eugen Fraenkel in Hamburg, war ich in der Lage, eine Reihe seltener Fälle von schweren Herzmißbildungen mikroskopisch zu untersuchen, Fälle, die sonst, wohlkonserviert und möglichst wenig angeschnitten, als Schmuckstücke den makroskopischen Sammlungen eingereiht zu werden pflegen.

Bei der Untersuchung dieser Fälle ging ich — mit wenigen Ausnahmen — in der Weise vor, daß ich an den bereits fixierten und vorgehärteten Präparaten die bei der Sektion oder zu Demonstrationszwecken angelegten Schnittwunden wieder vernähte, außerdem, wo es notwendig erschien, die einzelnen Höhlen vor der Nachhärtung mit Watte austamponierte und dann die ganzen Herzen in Paraffin einbettete. Die so gewonnenen Blöcke wurden, von oben beginnend, in Querschnittserien zerlegt.

An den Serienschnitten ließen sich nun außer dem mehr oder minder stark von der Norm abweichenden Verlaufe des Atrioventrikularsystems auch die übrigen abnormen Verhältnisse in so klarer und übersichtlicher Weise demonstrieren, daß ich in der angewandten Untersuchungsmethode ein ausgezeichnetes

Hilfsmittel für das Studium und die Erklärung der namentlich im Unterricht oft schwer zu erläuternden und an älteren Sammlungspräparaten häufig stark verzerrten Beziehungen der einzelnen Herzabschnitte zueinander erblicken zu dürfen glaubte und daß ich beschloß, meine Untersuchungsresultate in Form eines Atlanten einem größeren Kreise zugänglich zu machen. Allerdings muß sowohl beim Lehrer, als auch beim Schüler bei der Betrachtung der nach den Serienschnitten hergestellten Tafelabbildungen ein gewisses plastisches Rekonstruktionsvermögen vorausgesetzt werden, da nur bei körperlicher Vorstellung des Herzens das Verständnis für die Abnormitäten seiner Teile und die dadurch bedingten Folgezustände geweckt werden kann. Doch läßt sich dieses Rekonstruktionsvermögen wohl ohne größere Schwierigkeiten erlangen und vertiefen, wenn man sich nur die Mühe nimmt, zu beobachten, welche Veränderungen mit den einzelnen Abschnitten in den aufeinander folgenden Figuren vor sich gehen, und dann diese Einzelbeobachtungen zu einem Ganzen zusammenzufügen. Außerdem wird es den Unterricht erleichtern, wenn neben den Querschnittsbildern, die ich mir episkopisch projiziert denke, analoge oder ähnliche makroskopische Präparate zur Demonstration gelangen. Zur Erleichterung der plastischen Rekonstruktion im Geiste habe ich ferner im begleitenden Texte bei der Schilderung der Verhältnisse die Form des Geschehens gewählt — die Aortenklappen „treten auf", die Pulmonalarterie „beginnt sich in den rechten Ventrikel zu eröffnen", der Stamm des Atrioventrikularsystems „zieht nach vorn" usw. —; man sieht dadurch die eine Figur als das Entwicklungsprodukt der vorhergehenden an und erlebt sozusagen die Veränderungen, die von dem einen Durchschnitt zum anderen führen.

Zur Erleichterung des Verständnisses der komplizierten Verhältnisse bei den schweren angeborenen Herzfehlern war es notwendig, den letzteren leichtere Formen vorauszuschicken. Außerdem erschien es bei der gewählten Form eines Atlanten wünschenswert, daß möglichst alle verschiedenen Typen angeborener Herzfehler in Abbildungen vertreten wären. Letzteres konnte allerdings nicht erreicht werden, da einerseits die Beschaffung des dazu notwendigen Materials auf erhebliche Schwierigkeiten stieß, andererseits der Umfang des Atlanten ein gewisses Maß nicht überschreiten sollte. So habe ich aus dem von mir bearbeiteten Materiale diejenigen Fälle zur Reproduktion ausgesucht, die mir der Forderung, daß sie möglichst charakteristische Typen vertreten, am meisten zu entsprechen und geeignet zu sein schienen, aus ihren Abbildungen auf verwandte andere Formen Schlüsse ziehen zu lassen. Sollte es mir in Zukunft gelingen, noch weitere charakteristische Typen zur Untersuchung zu erhalten, so würde ich Abbildungen von ihnen als ergänzenden Nachtrag zu dem vorliegenden Atlas veröffentlichen.

Zur Technik der vorliegenden Untersuchungen habe ich noch zu bemerken, daß von den Serienschnitten jeweils der 10., 5. oder 2. Schnitt aufgehoben wurde und zunächst der 50., 100., 150. etc. Schnitt aufgeklebt und mit Weigerts Eisenhämatoxylin und Van Giesons Gemisch gefärbt wurde. Ergab die Durchsicht

dieser Präparate, daß in einem oder dem anderen Schnitte eine wichtige Stelle in der Serie erreicht war, so wurden die übrigen aufgehobenen Schnitte aus dieser Gegend zum Teil oder sämtlich ebenfalls aufgeklebt und gefärbt. Zum Zeichnen suchte ich solche Präparate aus, die mir die Verhältnisse in der betreffenden Höhe besonders klar zu veranschaulichen schienen. Dabei wurde darauf besonderes Gewicht gelegt, daß die einzelnen Figuren der verschiedenen Fälle sich möglichst in der Höhe (zur vertikal gestellten Herzachse) entsprechen, so daß sie direkt miteinander verglichen werden können. Gezeichnet wurden die Konturen zu sämtlichen Figuren im neuen Edingerschen Zeichenapparat von Leitz bei einer Vergrößerung von 1 : 3½. Die Ausführung geschah mit Bleistift und Wischer durchgehend in der Weise, daß die Wandungen der großen arteriellen Gefäße und der Coronararterien, sowie der gesamte Klappenapparat mit dem „central fibrous body" und dem Septum membranaceum schwarz, das subperi- und subendokardiale Bindegewebe und das restierende Septum atrioventriculare dunkelgrau und die Muskulatur hellgrau gehalten wurden.

Bei den Pulmonalfehlern wurde die Schnittrichtung so abgeändert, daß die Schnitte das rechte arterielle Ostium möglichst genau quer trafen. Dadurch wurden die Verhältnisse in den ganzen Bildern natürlich verschoben, so daß sie sich nicht direkt mit den übrigen, die von den parallel zur Basis zerlegten Herzen stammen, vergleichen lassen. Zur Orientierung über die normalen Verhältnisse bei dieser Schnittrichtung dient die Figur 20 auf Tafel XI.

Den begleitenden Text habe ich möglichst kurz gehalten, er soll ausschließlich die Querschnittsbilder beschreiben und, wie oben betont, die plastische Rekonstruktion der Herzen dadurch erleichtern, daß er auf die Veränderungen, die zwischen den einzelnen Abbildungen vor sich gegangen sind, hinweist. Nur bei einzelnen Fällen, in denen die Verhältnisse besonders kompliziert oder infolge ungünstig gewählter Schnittrichtung unübersichtlich erscheinen, habe ich im Texte durch Rekapitulation der einzelnen Bilder eine Rekonstruktion selbst vorgenommen, um dadurch zu einer Diagnose zu gelangen.

Während ich mir die Schlußfolgerungen, die sich aus den vorliegenden Untersuchungen für einige Fragen der Herzentwicklung ergeben, im übrigen vorbehalte, möchte ich an dieser Stelle nur auf einen Punkt aufmerksam machen, der das Verhalten des Atrioventrikularsystems anlangt. Ich habe zunächst unter meinen Fällen keinen einzigen zu verzeichnen, bei welchem das System fehlte, ebenso wie in jedem Falle — wenn nicht etwa das Herz zu kurz abgeschnitten oder der Nachweis aus sonstigen Gründen unmöglich gemacht war — der Sinusknoten nachzuweisen war. Das Auffinden des letzteren wurde dadurch erleichtert, daß seine Lagebeziehungen zu der oberen Hohlvene und dem rechten Herzohr und zu dem im Sulcus terminalis verlaufenden Kranzarterienast ganz konstant zu sein scheinen, daß der Sulcus terminalis mithin stets als Orientierungspunkt für den Sinusknoten gelten kann. Viel schwieriger liegen die Verhältnisse bei dem

Atrioventrikularsystem. Um dieses bei schwer mißbildeten Herzen aufzufinden, können wir uns keines einzigen der im normalen Herzen für seine Lage angegebenen Orientierungspunkte in jedem Falle bedienen; denn es kann ja das ganze Septum oder doch der für die Auffindung des Ursprunges des Systems immer wieder als wichtig bezeichnete Sinus coronarius fehlen oder an ganz abnormer Stelle in den Vorhof einmünden; es kann ferner das Septum membranaceum nicht angelegt sein oder die Stellung der großen Arterien zueinander so sich verändert haben, daß die normalen Beziehungen des Systems zur Aorta total verschoben sind. Wie kann man sich in derartigen Fällen über die Lage des Atrioventrikularsystems, speziell über die des Knotens und des Stammes orientieren? Gibt es im Herzen, mag es noch so sehr in seiner Entwicklung gehemmt oder gestört sein, einen konstanten Punkt, der für den Verlauf der atrioventrikulären Verbindungsbrücke in allen Fällen maßgebend ist?

Nach meinen vorliegenden Untersuchungen ist die Frage zu bejahen. Dieser wichtige Punkt ist der zentrale Bindegewebskörper des Herzens, der „central fibrous body" der Engländer. Präpariert man am normalen Herzen die Vorhöfe mit dem in der Atrioventrikularfurche befindlichen Fettgewebe von den Ventrikeln und den großen Gefäßstämmen ab, so findet man ohne weiteres dort, wo der ovale geschlossene rechte Annulus fibrosus, der rechte Schenkel des hufeisenförmigen linken Annulus fibrosus, das aus der Wurzel der Aorta hervorgehende vordere Mitralsegel und die Pars membranacea septi zusammenstoßen, hinter der Aortenwurzel einen Komplex fast knorpelharten, derbfaserigen Bindegewebes, der in schräger Richtung von rechts hinten oben nach links vorn unten von dem für das Atrioventrikularbündel bestimmten Kanal durchbohrt wird. Diesen „zentralen Bindegewebskörper" (der dem hinteren Trigonum fibrosum von Spalteholz zu entsprechen scheint) habe ich in keinem der von mir untersuchten Herzen vermißt, und stets fand sich in ihm eingeschlossen der Knoten resp. Stamm des Atrioventrikularsystems. Allerdings verändern sich oft die Beziehungen des Bindegewebskörpers zu denjenigen Teilen, deren Zusammentreffen er normalerweise seine Entstehung zu verdanken scheint. Bei der Transposition der großen Arterien kann es z. B. die Wurzel der Pulmonalarterie sein, die sich im central fibrous body mit den beiden Annuli fibrosi vereinigt; im Cor biloculare kann der in der Einzahl angelegte geschlossene Annulus fibrosus an zirkumskripter Stelle auf die Aortenwurzel treffen und bildet dann mit ihr den zentralen Bindegewebskörper; bei anderen Mißbildungen kann die Beziehung zwischen den fibrösen Ringen und der Wurzel der Aorta oder der Pulmonalarterie ganz aufgehoben sein, und der zentrale Bindegewebskörper liegt dort, wo nur die beiden Annuli fibrosi miteinander verschmelzen; schließlich kann die Beziehung zwischen Arterienwurzel und dem im Cor biloculare einfach angelegten Annulus fibrosus fehlen und der central fibrous body nichts weiter als eine zirkumskripte Verdickung des einzigen Annulus fibrosus darstellen. Mit diesen Beispielen sind

die verschiedenen Möglichkeiten der Entwicklungsstörungen natürlich nicht erschöpft, sie zeigen aber, daß es bei den differentesten Störungen zur Ausbildung eines zentralen Bindegewebskörpers kommt und daß dieser in der Tat als einzig konstanter Orientierungspunkt für die Lage des Atrioventrikularbündels im normalen und mißbildeten Herzen in Betracht kommt. —

Was die Feststellung des Verhaltens des Atrioventrikularsystems bei schweren Herzmißbildungen für die Deutung der Befunde bei diesen zu leisten vermag, darauf habe ich schon kurz in meinem Vortrage auf der Karlsruher Tagung der Gesellschaft Deutscher Naturforscher und Aerzte hingewiesen. Im Texte zu den einschlägigen Fällen finden sich auch kurze Hinweise darauf. —

Für die Uebernahme des Verlages und für die ausgezeichnete Ausstattung des vorliegenden Atlanten spreche ich Herrn Dr. Gustav Fischer auch an dieser Stelle meinen allerherzlichsten Dank aus.

Gießen, 10. November 1911.

J. G. Mönckeberg.

Inhaltsverzeichnis.

Vorwort			S. 3—7
1. Normales Herz vom Neugeborenen . . .	Taf. I		Fig. 1
2. Subaortaler Septumdefekt bei normaler Stellung der Aorta	„	I—VI	„ 2—7
3. Subaortaler Septumdefekt bei Rechtsstellung der Aorta	„	VII	„ 8
4. Subaortaler Septumdefekt (unterhalb des Septum membranaceum) bei enger zweiklappiger Aorta und abnormem Verlauf des Atrioventrikularsystems (Textfigur 1) . .	„	VIII—IX	„ 9—15
5. Weit offenes Foramen ovale	„	IX	„ 16
6. Intertrabekuläre Septumlücke	„	X—XI	„ 17—19
7. Normales Herz vom Neugeborenen . . .	„	XI	„ 20
8. Subaortaler Septumdefekt	„	XI	„ 20a
9. Transposition der großen Arterien mit subpulmonalem Septumdefekt	„	XII—XIV	„ 21—31
10. Stenose am Eingang in das Infundibulum (dritter Ventrikel) und Defekt im oberen Teil des Ventrikelseptums	„	XV—XXI	„ 32—39
11. Muskuläre Conusstenose, Reduktion der Pulmonalklappen und Defekt unter dem Aortenostium	„	XXII—XXV	„ 40—47
12. Stenose des Aortenostiums	„	XXVI—XXX	„ 48—56
13. Cor pseudotriloculare mit rudimentärem linken Ventrikel, Atresie des Aortenostiums und des Ostium atrioventriculare sinistrum	„	XXX—XL	„ 57—67
14. Totale Persistenz des Truncus communis mit Defekt im oberen Teil des Ventrikelseptums	„	XLI—XLIV	„ 68—75
15. Cor biloculare (Textfigur 2)	„	XLV—LII	„ 76—90
16. Einfache Herzanlage einer Duplicitas anterior (Textfigur 3)	„	LII—LIX	„ 91—104
17. Doppelte, aber zusammenhängende Herzanlage eines Thorakopagus (Textfigur 4) .	„	LIX—LXV	„ 105—114

Tafel I.

Figur 1.

Die Abbildung entspricht einem parallel zur Basis geführten Querschnitte durch das Herz eines normalen Neugeborenen (Herz I, Schn. 1000), an dem vor der Konservierung die Vorhöfe und die Pulmonalarterie zur Entfernung des Inhaltes eröffnet worden waren. Trotz nachträglicher Tamponade der Herzhöhlen und Vernähung der Schnittwunden haben sich, wie aus der Figur ersichtlich ist, die Schnittränder (*a, b, c*) nicht vollständig aneinander gelegt. Das in Paraffin eingebettete Herz wurde in 2000 Serienschnitte à 15 μ (bis etwa zur Mitte der Ventrikel) zerlegt, von denen der 1000. Schnitt in der Figur schematisiert zur Demonstration der normalen Stellung der beiden großen Arterien und ihrer Beziehungen zu den Vorhöfen, besonders zum Vorhofseptum, wiedergegeben ist. Der Pulmonalarterienstamm ist kurz unterhalb seiner Teilungsstelle schräg, die Aorta kurz oberhalb des Abganges der Coronararterien quer getroffen. Der Aortenquerschnitt liegt direkt vor dem Vorhofseptum, das die Fossa ovalis mit dem schlitzförmigen Foramen ovale an ihrem vorderen Rande erkennen läßt; ihm ist der Schrägschnitt durch den Pulmonalarterienstamm links vorgelagert. Denkt man sich das Vorhofseptum gestreckt und nach vorn zu verlängert, so zerlegt es den Aortenquerschnitt in zwei ungleiche Teile: einen etwas größeren rechten und einen kleineren linken. Der rechte Vorhof kommuniziert nach vorn hin weit mit dem rechten Herzohr; in der hinteren Wand ist nahe dem Septum die obere Wandung der Vena cava inferior getroffen. An dem in diesem Schnitte etwas kleiner erscheinenden linken Vorhofe fehlt noch das Herzohr, das erst später in der Serie auftritt.

Die Figuren 2—7 stammen von einem Herzen mit subaortalem Septumdefekt bei normaler Stellung der Aorta, das als erster Fall in der Dissertation von Bock („Beiträge zur Kenntnis der angeborenen Herzfehler", Gießen 1910) bereits beschrieben worden ist. Das Herz wurde in toto eingebettet und parallel zur Basis in 1050 Serienschnitte à 15 μ (bis zum unteren Rande des Defektes) zerlegt.

Figur 2.

Herz II, Schn. 350. — Der dieser Figur zugrunde gelegte Schnitt liegt zur vertikal gestellten Herzachse etwas tiefer als der in Figur 1 abgebildete: die untere Hohlvene ist schon eröffnet, das linke Herzohr bereits getroffen. Im übrigen entsprechen die Verhältnisse aber durchaus denen des Querschnittes vom normalen Herzen. Der Aortenquerschnitt liegt auch hier vor dem Vorhofseptum, von der Mitte aus etwas nach rechts verschoben. Der Stamm der in der makroskopischen Beschreibung (l. c.) als weit bezeichneten Pulmonalarterie, der der Aorta links vorgelagert ist, erscheint hier quer getroffen (statt schräg im Paradigma), doch ist die dieses Verhalten bedingende Streckung der Lungenarterie artefiziell bei der Tamponade hervorgerufen. Im Septum atriorum ist das schlitzförmig offene Foramen ovale getroffen.

Figur 1.

Figur 2.

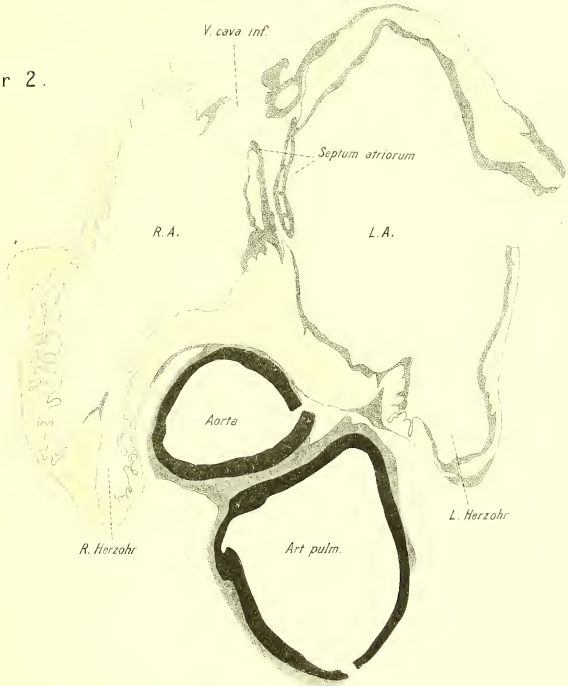

Verlag von Gustav Fischer in Jena. Lith. Anst. v. A. Giltsch, Jena.

Tafel II.

Figur 3.

Herz II, Schn. 650. — Der Schnitt liegt dicht unterhalb des Abganges der Coronararterien, von denen die rechte noch in Zusammenhang mit der Wandung der Aorta steht, während der Durchschnitt durch die linke bereits von ihr isoliert ist. An der Aorta, deren Stellung zum Vorhofseptum dieselbe geblieben ist, bemerkt man die drei Klappenkommissuren mit Teilen der entsprechenden Klappen. Von letzteren sind deutlich zwei vordere, aus deren Sinus Valsalvae die Coronararterien entsprungen sind, und eine hintere zu unterscheiden. Der Schrägschnitt durch die Pulmonalarterie ist etwas nach rechts gerückt, so daß nunmehr beide großen Arterien in ungefähr gleicher Weise von der Verlängerung der Vorhofseptumachse getroffen werden. An der Pulmonalarterie sind zwei hintere und eine vordere Klappe getroffen. Die beiden hinteren sind bereits etwas auseinandergerückt und fassen zwischen sich eine nach rechts sich erstreckende, von Ventrikelmuskulatur umgebene trichterartige Ausstülpung des Lumens: den schräg getroffenen Anfangsteil des Conus arteriosus dexter. Im Vorhofseptum ist das untere Ende der Fossa ovalis bereits überschritten. Die Einmündungsstelle der Vena cava inf. ist noch im Schnitt getroffen. In der Hinterwand des linken Vorhofs findet sich ein von quergestreifter Muskulatur umgebenes und von Endothel ausgekleidetes Lumen, das sich im weiteren Verlaufe der Serie als Coronarvene (Vena magna cordis) erweist. Während das rechte Herzohr nicht mehr getroffen ist, findet sich das linke im Zusammenhang mit dem linken Vorhof, doch ist eine Kommunikation zwischen ihm und dem Vorhof nicht mehr vorhanden.

Figur 3.

Verlag von Gustav Fischer in Jena

Lith. Anst. v. A. Giltsch, Jena.

Tafel III.

Figur 4.

Herz II, Schn. 800. — An der Pulmonalarterie ist nur noch die linke hintere und die vordere Klappe getroffen; zwischen beiden, also unterhalb der rechten hinteren Klappe, eröffnet sich die Pulmonalarterie in den Conus arteriosus dexter, der hier, da er schräg getroffen ist, eng erscheint. Zwischen der Wand des linken hinteren Sinus Valsalvae der Pulmonalis und der dahinter liegenden Aortenwandung findet sich eine bandartige, derb-fibröse Verbindung. Von den Aortenklappen sind die hintere und rechte vordere in toto getroffen, die (bei der Sektion durchschnittene) linke vordere dagegen nur teilweise. Rechts hinten am Vorhofseptum beginnt der Sinus coronarius, mit dem hier die in der Hinterwand des linken Vorhofs verlaufende Vena coronaria aber noch nicht kommuniziert. Links von der Aorta und dem linken Vorhof sind Teile der basalen Muskulatur des linken Ventrikels aufgetreten: hier ist also, ebenso wie rechts vorn, die Atrioventrikulargrenze bereits überschritten.

Figur 4.

Verlag von Gustav Fischer in Jena Lith. Anst. v. Gebr. Jaeger

Tafel IV.

Figur 5.

Herz II, Schn. 900. — Bisher entsprachen die Verhältnisse in den Querschnittsbildern dieses Herzens durchaus der Norm. In der vorliegenden Abbildung ist der „subaortale“ Defekt erreicht. Dieser findet sich in der Verlängerung der Aortenwand nach unten zwischen hinterer und rechter vorderer Aortenklappe — letztere ist noch getroffen — und wird hinten begrenzt von dem Septum membranaceum, das die nach vorn und rechts ziehende conusförmige Fortsetzung des „central fibrous body“ bildet. Von letzterem entspringt nach links das vordere Mitral-, nach rechts das mediale Tricuspidalsegel. Diese beiden grenzen zusammen mit dem vorn gelegenen Ventrikelmyokard und den Resten der beiden vorderen Aortenklappen einen Raum ab, dessen linker Abschnitt der Aortenausflußbahn des linken Ventrikels und dessen rechter Abschnitt dem mit jener durch den Defekt kommunizierenden rechten Ventrikel angehört. Hinter dem Mitral-, resp. Tricuspidalsegel finden sich die untersten Abschnitte der entsprechenden Vorhöfe, deren Wandung hier von der eingestülpten unteren Ringmuskulatur gebildet wird. In den rechten Vorhof mündet hinten neben dem Septum die Coronarvene ein. — Vom Atrioventrikularsystem ist in diesem Schnitte noch nichts nachzuweisen. — Vorn ist der Conus arteriosus weiter eröffnet, während von der Pulmonalis nur noch geringe Reste der Klappen getroffen sind.

Figur 5.

Verlag von Gustav Fischer in Jena

Lith. Anst. v. A. Giltsch Jena

Tafel V.

Figur 6.

Herz II, Schn. 950. — Aus dieser Abbildung geht deutlich hervor, daß das mediale Tricuspidalsegel den Defekt nach rechts hin deckt, während bei subaortalen Defekten mit abnormer Stellung der Aorta diese Aufgabe von dem vorderen Segel der Tricuspidalklappe erfüllt wird. Zwischen Figur 5 und 6 ist das Atrioventrikularsystem in der Serie aufgetreten. In der Figur 6 sieht man den Stamm des Bündels in mehreren Portionen zwischen der Insertion des vorderen Mitralsegels und der des medialen Tricuspidalsegels im central fibrous body liegen. Die Mitralklappen sind ringförmig getroffen; in ihnen finden sich stellenweise (namentlich im hinteren Segel) in ihre Basis sich einsenkende Muskelbündel. Von der Muskulatur des rechten Vorhofs sind nur noch hinten und rechts schmale Teile zu sehen, die außen fast vollständig von der basalen Muskulatur des rechten Ventrikels umschlossen werden. Der Defekt wird hinten von dem jetzt lang ausgezogenen und gekrümmten Septum membranaceum begrenzt, das durch einige Insertionsfäden mit dem medialen Tricuspidalsegel in Zusammenhang steht. Die vordere Begrenzung wird durch das verdickte Endokard des Ansatzteiles der rechten vorderen Aortenklappe gebildet. Der Conus arteriosus erscheint als ein von links nach rechts ziehender dickwandiger, ziemlich enger Schlauch. Rechts von ihm ist das spongiöse Trabekelwerk des rechten Ventrikels getroffen.

Figur 6.

Verlag von Gustav Fischer in Jena.

Tafel VI.

Figur 7.

Herz II, Schn. 1050. — Der untere Rand des Septumdefektes ist überschritten; das Septum musculare ventriculorum bildet eine kontinuierliche Scheidewand, in der links subendokardial der linke Schenkel des Atrioventrikularsystems, etwas weiter nach vorn rechts intermuskulär der rechte Schenkel sich vorfindet. Die Mitralis ist noch als geschlossener Ring getroffen, während die Tricuspidalsegel entsprechend ihrer kürzeren Ausdehnung in vertikaler Richtung in einzelnen Teilen vorliegen. Von den Vorhöfen ist nur noch vorn links die Spitze des linken Herzohres vorhanden. Die Verhältnisse entsprächen durchaus der Norm, wenn nicht da, wo der Conus arteriosus dexter in den rechten Ventrikel sich zu eröffnen beginnt, eine erhebliche Verdickung (×) des Wandendokards vorläge, die dadurch, daß sie zum Teil flach angeschnitten ist, noch stärker erscheint. Diese Endokardverdickung steht in Zusammenhang mit der am Herzen makroskopisch gemachten Beobachtung, „daß in dem mitgeteilten Falle bereits eine ausgesprochene Absetzung des Conus arteriosus in Form eines selbständigen dritten Ventrikels oder Infundibulums, wie Keith denselben bezeichnet, erkennbar ist“ (l. c. S. 9). In dieser Beziehung vergleiche man die Abbildungen dieses Falles mit den Figuren 32—47.

Figur 7.

Gustav Fischer

Tafel VII.

Figur 8.

Herz III, Schn. 1000. — Die Abbildung stellt einen Schnitt aus der Serie durch ein Herz mit subaortalem Septumdefekt bei Rechtsstellung der Aorta dar. Der Defekt erschien schon makroskopisch beträchtlich größer als der im vorigen Falle und wurde vorn von einem Muskelwulst begrenzt, der, von der Vorderwand ausgehend, offenbar den sogenannten vorderen Teil des vorderen Septums (Rokitansky) bildete. In dem der Figur entsprechenden Schnitte, der etwas oberhalb des unteren Defektrandes das Septum getroffen hat, sieht man den Muskelwulst kegelförmig von vorn nach hinten ziehen. Hinten wird der Defekt von einem etwas dünneren, ebenfalls kegelförmigen Septumabschnitt begrenzt, der vorn links subendokardial den noch ungeteilten Stamm des Atrioventrikularbündels trägt. In der Figur ist ferner der Uebergang zwischen Conus arteriosus und rechtem Ventrikel getroffen; beide sind in diesem Falle nur wenig voneinander abgesetzt, und der Endokardüberzug der Uebergangsstelle ist vollkommen zart.

Figur 8.

Verlag von Gustav Fischer in Jena

Lith. Anst. v. A. Giltsch, Jena

Tafel VIII.

Die Figuren 9—15 stellen Querschnittsbilder durch das Herz eines Falles von Craniorachischisis dar. Makroskopisch erschien das Herz um seine vertikale Achse von rechts nach links gedreht; von vorn betrachtet, lag nur der rechte Ventrikel vor; die großen arteriellen Gefäßstämme lagen links dicht an der linken Herzkante. Das Kaliber der Aorta blieb stark hinter dem der Pulmonalis zurück. Beim Sondieren der Arterien gelangte man sowohl von der Pulmonalis, als von der Aorta aus in den rechten Ventrikel. — Das Herz wurde in Paraffin eingebettet und parallel zur Basis in 1100 Serienschnitte à 15 μ (bis etwas unterhalb des Abganges der Pulmonalarterie aus dem rechten Ventrikel) zerlegt. Die nach der mikroskopischen Untersuchung gestellte Diagnose lautet: Subaortaler Septumdefekt (unterhalb des Septum membranaceum) bei enger, zweiklappiger Aorta und abnormem Verlauf des Atrioventrikularsystems.

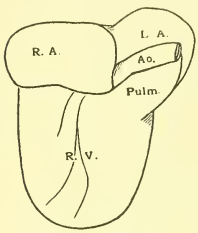

Textfigur 1.

Figur 9.

Herz IV, Schn. 725. — Der Schnitt hat die Aorta etwas unterhalb des Abganges der linken Coronararterie, deren Wandung noch in Zusammenhang mit der Aortenwand steht, quer getroffen. Die Abgangstelle der rechten Coronararterie liegt höher (zwischen dem 600. und 655. Schnitte); in der Figur 9 sieht man die rechte Coronararterie in mehrere Aeste aufgesplittert rechts im Septum atrioventriculare. Beide Coronarien entspringen dem rechten Sinus Valsalvae, der durch Verschmelzung der beiden vorderen Aortenklappen entstanden ist. Die Stellung der hinteren Aortentasche zum Vorhofseptum entspricht der Norm (cf. Figur 3); mithin liegt keine Drehung und Rechtsstellung der Aorta vor. Rechts von der Aorta ist ein kleiner Hohlraum (×) getroffen, der dem Winkel zwischen mittlerem Tricuspidalsegel und der Ventrikelvorderwand entspricht. Der nicht vollständige Schrägschnitt durch den Pulmonalarterienstamm ist der Aorta links vorgelagert; rechts von ihm ist bereits die Muskulatur des Conus arteriosus angeschnitten. Der rechte Vorhof ist beträchtlich weiter als der linke; beide stehen durch das Foramen ovale in Zusammenhang, das durch eine nach links sich ausbauchende, hinten am Vorhofseptum inserierende rein fibröse Lamelle (*S.m.a.*) größtenteils gedeckt wird.

Figur 10.

Herz IV, Schn. 760. — Die hintere Aortentasche hat aufgehört. Die Wand der Aorta geht nach hinten zu in den central fibrous body über, aus dem nach rechts das mediale Tricuspidalsegel hervorgeht. Letzteres schließt nach hinten hin einen schmalen Spaltraum ab, der von dem Lumen der Aorta durch das Septum membranaceum (×) getrennt ist. Vorn steht die Aortenwand mit der Wandung der auch hier noch nicht ganz getroffenen Pulmonalarterie durch einen derben fibrösen Strang in Verbindung (cf. Figur 4). Innerhalb der rechts von Aorta und Pulmonalarterie gelegenen Muskulatur des Conus arteriosus sind einzelne intertrabekuläre Räume angeschnitten. Im Vorhofseptum ist der untere Rand der Fossa ovalis bereits überschritten. An der Hinterwand des rechten Ventrikels findet sich die Einmündungsstelle der Vena cava inferior. Im Innern des linken Vorhofs liegt isoliert getroffen das nach links und unten vorgebuckelte Septum membranaceum atriorum.

Figur 11.

Herz IV, Schn. 825. — Das bogenförmig sich oberhalb des Defektes ausspannende Septum membranaceum hat aufgehört, der Defekt ist in diesem Schnitte erreicht. Er wird hinten begrenzt von dem central fibrous body, in den sich von hinten rechts her der Anfangsteil des Atrioventrikularbündelstammes (*A.V.B.*) hineinerstreckt; vorn bildet der vordere Schenkel des halbmondförmigen Septum membranaceum seine Begrenzung. Die Aorta kommuniziert nunmehr durch den Defekt mit dem vor medialem und vorderem Tricuspidalsegel gelegenen, weiter gewordenen Abschnitte des rechten Ventrikels. Zwischen Aorta und linkem Atrium findet sich noch die in die Basis des großen Mitralsegels sich einsenkende Vorhofsmuskulatur. An der Pulmonalarterie sind Klappenteile getroffen; das Lumen beginnt sich in den zunächst spaltförmig erscheinenden Conus arteriosus nach rechts hin fortzusetzen.

Figur 12.

Herz IV, Schn. 860. — Die Verhältnisse haben sich nur insofern geändert, als von der vorderen Aortentasche nichts mehr, vom Septum membranaceum nur noch ein knopfartiger Ansatzteil getroffen ist und die nunmehr unterhalb der Aorta erreichte Aortenausflußbahn vom linken Atrium durch den basalen Teil des vorderen Mitralsegels getrennt erscheint. Außerdem ist aus der Anordnung der an der Pulmonalarterie getroffenen Klappenteile ersichtlich, daß die Arterie eine vordere und zwei hintere Klappen aufzuweisen hat (cf. Figur 14).

Figur 9

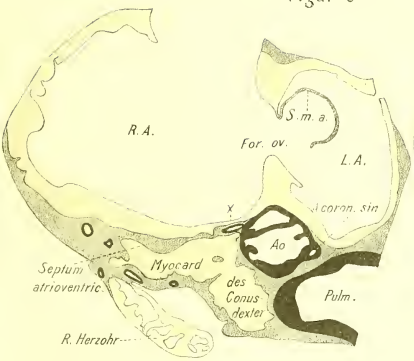

Figur 10.

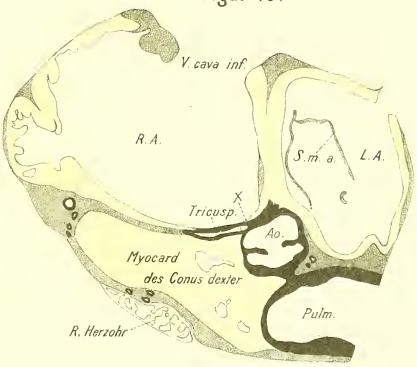

Figur 11

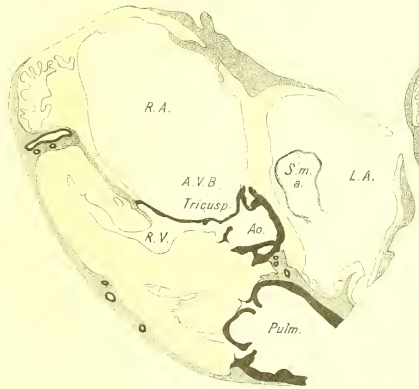

Figur 12.

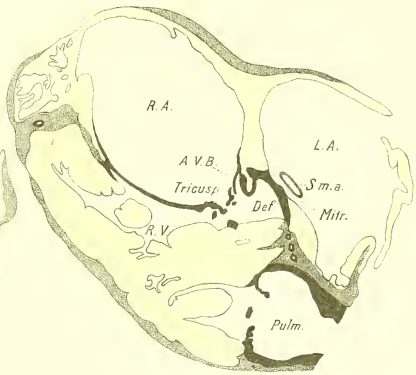

Verlag von Gustav Fischer in Jena

Lith. Anst. v. A. Giltsch, Jena

Tafel IX.

Figur 13.

Herz IV, Schn. 900. — Der noch ungeteilte Stamm des Atrioventrikularbündels steht nicht mehr in Zusammenhang mit der Vorhofsmuskulatur; er liegt als schräg getroffenes Bündelchen links subendokardial an der hinteren Begrenzung des kleiner gewordenen Defektes. Zwischen dem Stamm und der nach hinten verschobenen Vorhofseptummuskulatur ist das obere Ende der Ventrikelseptummuskulatur aufgetreten. Die die vordere Begrenzung des Defektes bildende Muskulatur des Conus arteriosus buckelt sich gegen den Defekt hin leicht nach hinten vor.

Figur 14.

Herz IV, Schn. 940. — Der untere Rand des Septumdefektes ist überschritten, die Aortenausflußbahn wird durch den vorderen Abschnitt des muskulären Ventrikelseptums vom rechten Ventrikel getrennt. Unmittelbar unter dem tiefsten Punkte des Defektes hat das Atrioventrikularbündel sich geteilt. Während sein Verlauf bis zur Teilungsstelle den gewöhnlichen Befunden bei subaortalem Septumdefekte entsprach, tritt nach der Teilung des Bündels insofern eine Verlaufsabnormität ein, als der linke Schenkel nicht sofort eine subendokardiale Lage erreicht, vielmehr ähnlich wie der rechte Schenkel zunächst zwischen die Muskelbündel des Ventrikelseptums eintritt. In der Figur sieht man ihn durch eine Muskellage von der linken Septumfläche getrennt (×). — Hinten am Septum eröffnet sich der Sinus coronarius in den untersten Abschnitt des rechten Vorhofs. Am linken Vorhof vorn beginnt das Herzohr aufzutreten.

Figur 15.

Herz IV, Schn. 1100. — Nach einem kurzen intermuskulären Verlauf (zwischen Schn. 910 und 985) gewinnt der linke Schenkel seine normale subendokardiale Lage an der linken Septumfläche. In der Abbildung bildet er ein länglich gestrecktes, noch einheitliches Bündelchen. Der Conus arteriosus hat sich in den rechten Ventrikel eröffnet. Die ganze rechte Herzhälfte ist bedeutend größer als die linke, die Wandung rechts stark hypertrophisch. Von den Atrioventrikularklappen sind beiderseits nur noch Sehnenfäden getroffen.

Figur 16.

Der dieser Abbildung entsprechende Schnitt stammt von dem Herzen (V) eines Falles von Craniorachischisis mit doppelseitiger Hasenscharte und Spaltgaumen, das parallel zur Basis in 1050 Serienschnitte à 15 μ (bis zur Mitte der Ventrikel) zerlegt wurde. Außer einem weit offenen Foramen ovale wurde nichts Abnormes konstatiert. — Die dem 650. Schnitte der Serie entsprechende Abbildung zeigt die Aorta in Höhe des Orificium der linken Coronararterie quer getroffen; an ihr sieht man eine hintere und zwei vordere Taschen. In Zusammenhang mit der Wand der Pulmonalarterie stehen noch die beiden Hauptäste. Das Vorhofseptum wird präsentiert durch einen rechts von verdicktem Endokard überzogenen vorderen Muskelwulst und eine dünne muskelhaltige hintere Lamelle; zwischen beiden findet sich das weit offene Foramen ovale.

Figur 13.

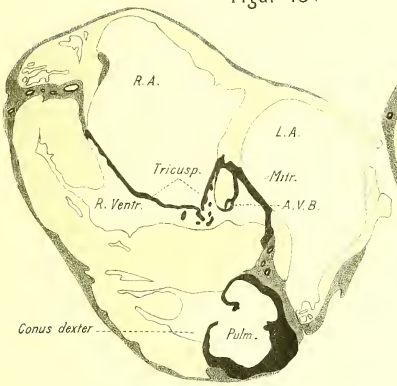

Figur 14.

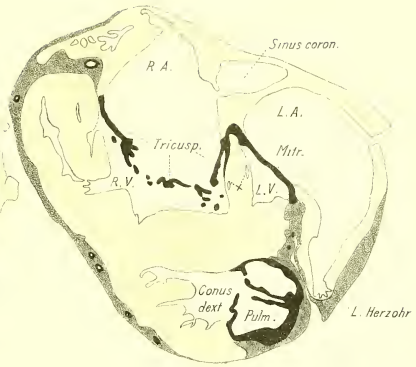

Figur 15.

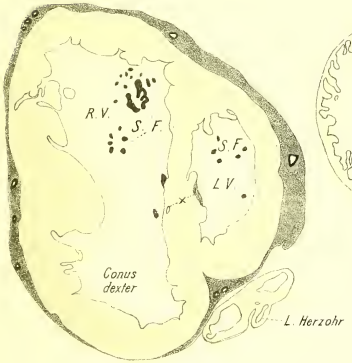

Figur 16.

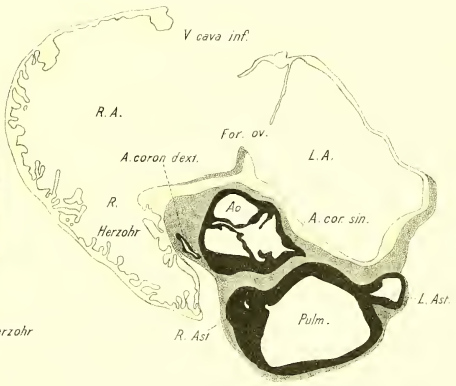

Verlag von Gustav Fischer in Jena

Lith. Anst. v. A. Giltsch, Jena.

Tafel X.

Das Herz, von dem die Figuren 17—19 hergestellt sind, wurde mir von Herrn Professor Eugen Fraenkel gütigst übersandt. Es wies etwa in der Mitte des muskulären Ventrikelseptums einen spaltförmigen Defekt, eine sogenannte Intertrabekularlücke (Chiari) auf. In toto eingebettet, wurde es in 2100 Serienschnitte (von oben beginnend bis etwas unterhalb des Defektes) zerlegt. [Vgl. die Abbildungen eines analogen Falles von Intertrabekularlücke in den Verhandl. d. Deutschen Pathol. Gesellsch. zu Erlangen, XIV, Tafel III.]

Figur 17.

Herz VI, Schn. 1860. — Der Schnitt führt durch den oberen Rand der Intertrabekularlücke. Die linke Septumfläche erscheint trichterartig nach rechts hin eingestülpt. An der Spitze des Trichters führt ein schmaler Spalt, der von glattem und zartem Endokard ausgekleidet ist, in den rechten Ventrikel, wo er hinter dem sogenannten Hilfsschenkel des vorderen Papillarmuskels einmündet. Der linke Schenkel des Atrioventrikularsystems hat sich in drei Portionen gesondert, von denen zwei an der vorderen Wand der trichterartigen Einstülpung subendokardial lagern, während der dritte an der Hinterwand eine analoge Lage einnimmt. Der rechte Schenkel zieht noch ungeteilt intermuskulär im vorderen Septumabschnitt abwärts.

Figur 18.

Herz VI, Schn. 1920. — Die Lücke hat sich erweitert. Die drei Portionen des linken Schenkels haben am Eingang zum Trichter vorn und hinten auf vorspringenden Muskelbalken subendokardiale Lagen gewonnen. Der rechte Schenkel ist aus der Muskulatur hervorgetreten und verläuft nunmehr ebenfalls subendokardial und ziemlich abgeplattet.

Figur 17.

Figur 18.

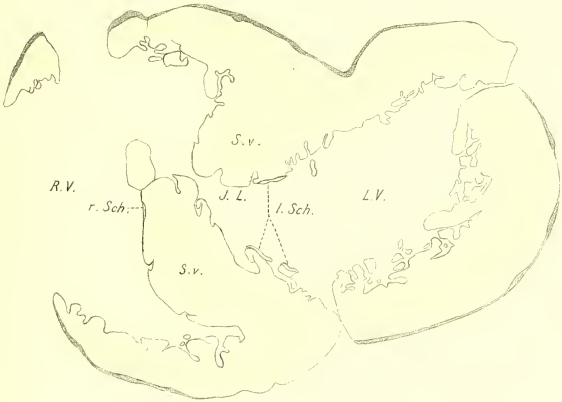

Verlag von Gustav Fischer in Jena

Lith. Anst. v. A. Giltsch, Jena

Tafel XI.

Figur 19.

Herz VI, Schn. 2020. — Der untere Rand der Intertrabekularlücke ist erreicht. Die beiden vorderen Portionen des linken Schenkels haben sich subendokardial an einem frei das Ventrikellumen durchziehenden Trabekel zu einem Bündelchen vereinigt. Der rechte Schenkel beginnt sich am Fuße des vorderen Papillarmuskels, den er mit dem Hilfstrabekel erreicht hat, auszubreiten.

Figur 20.

Die Abbildung, die dem 900. Schnitte durch das normale Herz VII entspricht, dient als Paradigma für die normalen Verhältnisse bei senkrecht zur Pulmonalarterienachse gerichteter Schnittführung in Höhe des zentralen Bindegewebskörpers. Während in der linken Hälfte bereits überall die Ventrikelwandungen getroffen sind, liegt rechterseits noch der Vorhof vor. Der Conus arteriosus dexter, in den die Pulmonalarterie übergegangen ist, liegt als geschlossene, von Myokard rings umgebene Höhle direkt vor dem Durchschnitt durch die Scheidewand. In letzterer ist der central fibrous body getroffen, durch den Knoten und Stamm des Atrioventrikularsystems bis zur Teilungsstelle zu verfolgen sind. Der Knoten steht rechts hinten in Zusammenhang mit der Vorhofseptummuskulatur. Von dem zentralen Bindegewebskörper geht nach rechts das mediale Tricuspidal-, nach links das vordere Mitralsegel ab. Zwischen vorderem und hinterem Mitralsegel findet sich noch ein Rest der in die Basis der Segel sich einsenkenden Muskulatur des linken Vorhofs.

Figur 20a.

Die Figur stellt einen in gleicher Höhe liegenden und in gleicher Richtung geführten Schnitt durch das Herz eines Neugeborenen mit kleinem subaortalen Septumdefekt dar (Herz VIII, Schn. 790). Auch hier liegt der vom Myokard rings umschlossene Conus arteriosus dexter vor dem Septumdurchschnitt, der direkt hinter der hinteren Conuswand einen spaltartigen Defekt aufweist. Dieser wird hinten begrenzt von dem zentralen Bindegewebskörper, durch den das Atrioventrikularbündel, längs getroffen, hindurchzieht. Links ist der Ansatzrand der Mitralis nicht mehr getroffen, vielmehr wird die Ventrikelhöhle überall von muskulärer Wandung umschlossen.

Figur 19.

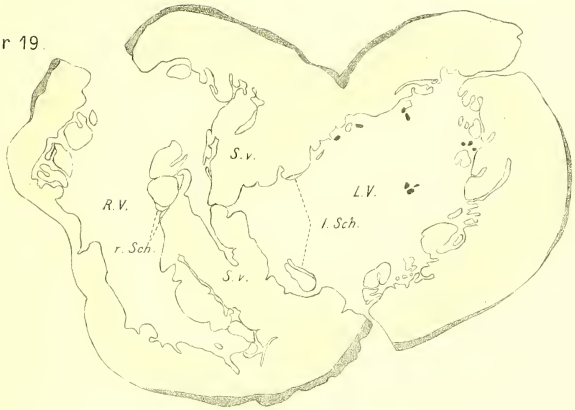

Figur 20.

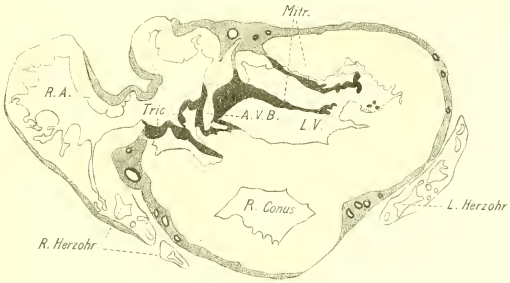

Figur 20 a.

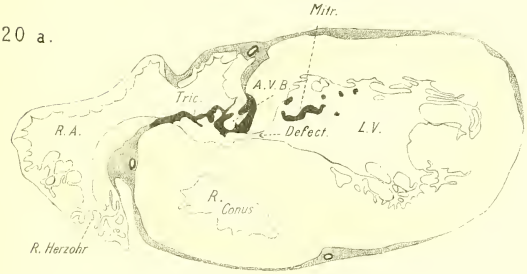

Verlag von Gustav Fischer in Jena

Lith. Anst. v. A. Giltsch, Jena

Tafel XII.

In den Figuren 21—31 sind Querschnitte durch das Herz eines Falles von Craniorachischisis mit großer Meningokele am Kopfe, linksseitigem Zwerchfellsdefekt, Verlagerung des ganzen Darmes in die linke Pleurahöhle und Verdrängung des Herzens nach rechts wiedergegeben. Makroskopisch fiel die Rechtsstellung der Aorta auf; beim Sondieren gelangte man sowohl von der Aorta als auch von der Pulmonalarterie aus in den rechten Ventrikel. Das Herz wurde unangeschnitten in toto eingebettet und senkrecht zur Achse der Pulmonalarterie in 1800 Serienschnitte (bis ca. $1^1/_2$ cm unterhalb des Pulmonalostiums) zerlegt. Bei der mikroskopischen Untersuchung stellte es sich heraus, daß eine Transposition der großen Arterien mit subpulmonalem Septumdefekt vorlag.

Figur 21.

Herz IX, Schn. 740. — Aorta und Lungenarterie sind in Höhe der Klappenkommissuren quer getroffen. Der Aortenquerschnitt, der etwa nur halb so groß wie der Querschnitt durch die Lungenarterie ist, liegt genau rechts von letzterem; an ihm sind zwei hintere und eine vordere Klappe zu konstatieren, während die Pulmonalis eine hintere und zwei vordere Klappen aufweist. Rechts hinter der Aorta ist die weite obere Hohlvene quer getroffen; links von ihr findet sich die Decke des linken Vorhofs. An zwei kleinen Stellen ist das Cavum des linken Vorhofs bereits eröffnet.

Figur 22.

Herz IX, Schn. 820. — In diesem Schnitte geht aus der linken hinteren Aortentasche eine Coronararterie ab, die sich gleich darauf in einen rechten und linken Ast gabelt, während die andere Kranzarterie bereits im 700. Schnitte die Aorta etwas oberhalb der vorderen Tasche verlassen hat. An der vorderen Zirkumferenz sowohl der Aorta als der Pulmonalarterie ist bereits die basale Ventrikelmuskulatur angeschnitten. Rechts von der Aorta, vor der oberen Hohlvene beginnt das rechte Herzohr. Der linke Vorhof ist in größerer Ausdehnung geöffnet; links hinten findet sich die Einmündung einer Lungenvene. Links von der Pulmonalis sieht man Teile vom linken Herzohr. Die Wandungen der großen Arterien sind durch derbes Bindegewebe miteinander verbunden.

Figur 23.

Herz IX, Schn. 940. — Die Aorta ist in den Conus arteriosus dexter übergegangen, dessen enges Lumen rings von Ventrikelmuskulatur umgeben ist. Letztere trennt auch den Conus vom Pulmonalostium, an welchem nur noch die hintere und die linke vordere Pulmonaltasche wahrzunehmen ist, während entsprechend der rechten vorderen Klappe die Lungenarterie in einen Hohlraum übergegangen ist, der sich im weiteren Verlaufe der Serie als zum rechten Ventrikel gehörig erweist. Die Einmündungsstelle der oberen Hohlvene ist überschritten; der rechte Vorhof wird durch das hier noch nicht unterbrochene Vorhofseptum vom linken Vorhof getrennt. In letzteren mündet hinten eine weitere Lungenvene ein. Das linke Herzohr kommuniziert mit dem linken Vorhof, während die Verbindung zwischen dem großen rechten Herzohr und dem rechten Vorhof noch nicht getroffen ist.

Figur 24.

Herz IX, Schn. 1020. — In der Muskelwand zwischen dem Conus arteriosus und dem Ostium pulmonale tritt eine Lücke auf, an deren Rändern das Endokard fibrös verdickt ist. Gleichzeitig ist von den Pulmonaltaschen nur noch die linke vordere nahe ihrem Ansatzrande getroffen. Die hintere ist übergegangen in eine derbe Bindegewebsmasse, die einen Hohlraum hinten abgrenzt, der, wie im weiteren sich zeigt, dem linken Ventrikel angehört. Am Vorhofseptum ist das weit offene Foramen ovale erreicht.

Figur 21.

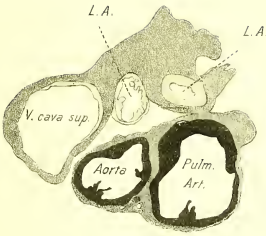

Figur 22

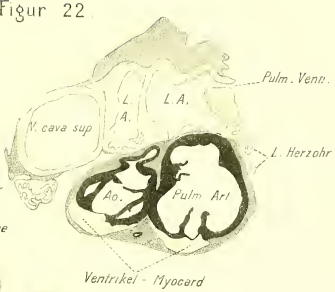

Figur 23.

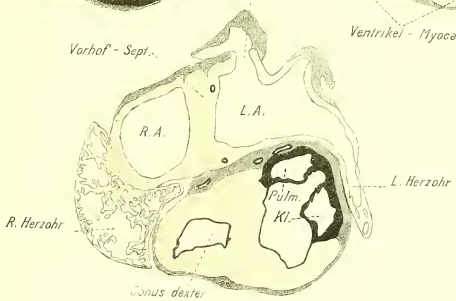

Figur 24.

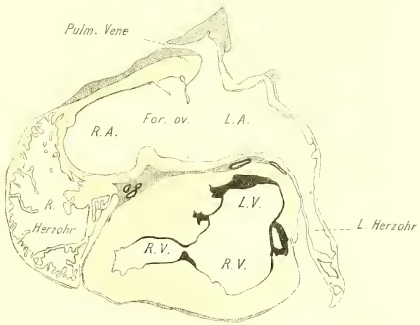

Verlag von Gustav Fischer in Jena

Tafel XIII.

Figur 25.

Herz IX, Schn. 1060. — Das untere Ende der Pulmonalarterie ist überschritten. Die nunmehr vorliegende Vertrikelhöhle hat annähernd die Gestalt eines Dreiecks, dessen Basis nach hinten gerichtet ist. Sie wird umgeben vom Ventrikelmyokard, das nur hinten links von derbem Bindegewebe, der Wurzel der Pulmonalarterie entsprechend, unterbrochen wird. Etwas vor diesem bindegewebigen Abschnitt der Wandung beginnt die linke Wand sich leicht gegen das Lumen vorzubuckeln. — An den Vorhöfen sind keine nennenswerten Veränderungen eingetreten.

Figur 26.

Herz IX, Schn. 1100. — Die Vorbuckelung der linken Wandung ist stärker geworden und richtet sich schräg nach rechts hinten. Das Ventrikellumen buchtet sich tief in die Hinterwand hinein, wobei ein der Wand zunächst noch dicht anliegender Trabekel mit fibröser, nach rechts gerichteter Spitze auftritt. — An den Vorhöfen ist die Einmündungsstelle der Lungenvene überschritten; das langgestreckte linke Herzohr kommuniziert nicht mehr mit dem linken Vorhof, während das rechte sich breit in den rechten Vorhof eröffnet hat.

Figur 27.

Herz IX, Schn. 1140. — Die Vorbuckelung der linken Ventrikelwandung hat die hintere Wand erreicht und zwar an der Basis des in der vorigen Figur aufgetretenen Trabekels. Gleichzeitig hat sich das derbe fibröse Gewebe der Pulmonalarterienwurzel weiter nach rechts hin ausgedehnt. Es liegen nunmehr zwei Ventrikelhöhlen vor: eine kleinere hinten links, begrenzt von der fibrösen Pulmonalarterienwurzel und von der mit dem Trabekel vereinigten Vorbuckelung der Wand, und eine größere vorn rechts, die hinter dem vorspringenden Trabekel eine Ausbuchtung zeigt, die von der kleineren Ventrikelhöhle durch eine nur bindegewebige Scheidewand getrennt ist. — Die kleinere links hinten gelegene Ventrikelhöhle entspricht, wie sich im weiteren zeigt, dem linken Ventrikel, während rechts und vorn sich der rechte Ventrikel findet. Beide werden getrennt durch das muskuläre Ventrikelseptum, das nach hinten zu in das Septum membranaceum resp. den central fibrous body übergeht. Der mehrfach erwähnte „Trabekel" mit der fibrösen Spitze stellt den medialen Papillarmuskel des rechten Ventrikels dar. — Rekonstruiert man sich im Geiste die Verhältnisse der bisherigen Figuren dieses Falles zu einem Ganzen, so kommt man zu dem Resultate, daß eine echte Transposition der großen Gefäße mit aus dem rechten Ventrikel entspringender Aorta und auf dem Ventrikelseptum reitender Pulmonalis und mit subpulmonalem Septumdefekt vorliegt.

Figur 28.

Herz IX, Schn. 1160. — Die Trennung der Ventrikel von den Vorhöfen ist zu beiden Seiten des Septum membranaceum resp. des central fibrous body eine rein fibröse geworden, d. h. die Basen des vorderen Mitral- und des medialen und vorderen Tricuspidalsegels sind erreicht. Das Foramen ovale ist enger geworden; man nähert sich seinem unteren Rande.

Figur 25.

Figur 26.

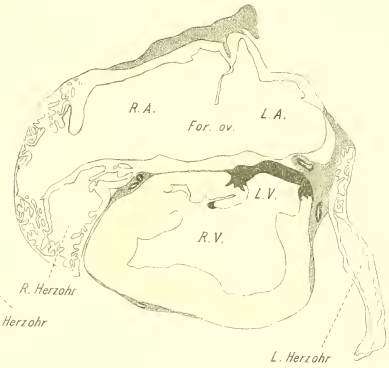

Figur 27.

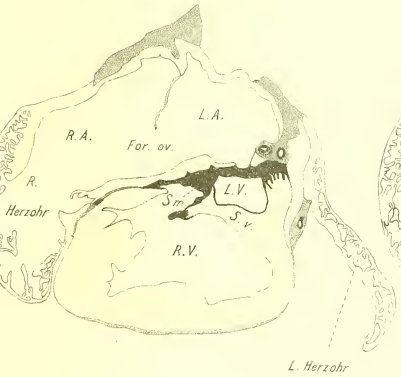

Figur 28.

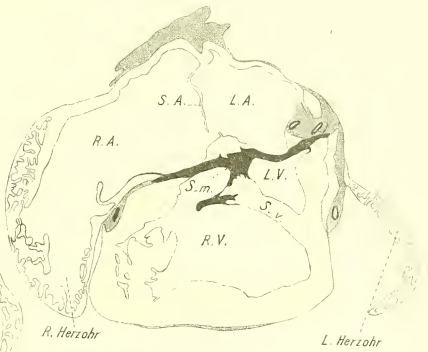

Verlag von Gustav Fischer in Jena Lith. Anst. v. A. Giltsch Jena

Tafel XIV.

Figur 29.

Herz IX, Schn. 1180. — In dem zentralen Bindegewebskörper sind zwei kleine Muskelbündelchen aufgetreten, die sich im weiteren Verlauf der Serie als zum Stamme des Atrioventrikularbündels gehörig erweisen. Die Spitze des medialen rechten Papillarmuskels hat sich abgelöst und durchzieht als Sehnenfaden den rechten Ventrikel.

Figur 30.

Herz IX, Schn. 1220. — Der Stamm des Atrioventrikularbündels ist in größerer Ausdehnung angeschnitten; am vorderen Ende beginnt die Teilung, während gleichzeitig sich die Ventrikelseptummuskulatur rechts vom Bündel nach hinten hin vorschiebt. Die Kommunikation zwischen rechtem Ventrikel und Vorhof ist hergestellt, das rechte venöse Ostium im Schnitte getroffen.

Figur 31.

Herz IX, Schn. 1440. — Das untere Ende des Foramen ovale ist überschritten, die Einmündung des Sinus coronarius in den rechten Vorhof erreicht. Zwischen dieser und der vorigen Figur liegt der Knoten des Atrioventrikularsystems. In dieser Figur sind die beiden Schenkel in ganz normaler Weise auseinandergerückt.

Figur 29.

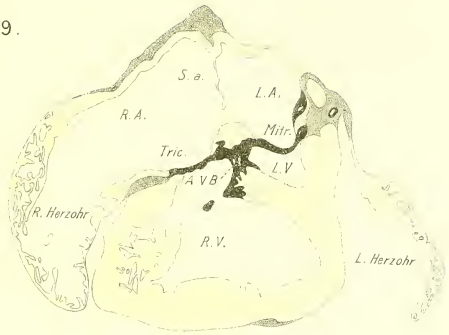

Figur 30.

Figur 31.

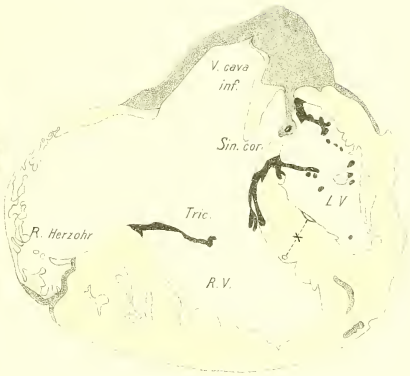

Verlag von Gustav Fischer in Jena

Tafel XV.

Das Herz, das in den Figuren 32—39 abgebildet ist, wurde bereits in der Dissertation von A. Bock (Beiträge zur Kenntnis der angeborenen Herzfehler, Gießen 1910) als Fall 3 beschrieben und als „eine lokalisierte Stenose am Eingang in das Infundibulum mit ringförmigen Wucherungen an der endokardialen Auskleidung desselben und Bildung eines sogenannten dritten Ventrikels infolge Erweiterung des nicht hypertrophischen Abschnittes des Infundibulums vor der Stenose" bezeichnet. Außerdem bestand ein Defekt im oberen Teil des Ventrikelseptums, der rechts zum größeren Teil von dem vorderen Tricuspidalsegel gedeckt wurde und auf dem die stark nach rechts verlagerte Aorta „ritt". — Da das Herz von einem 2-jährigen Knaben stammte und in der rechten Hälfte stark vergrößert war, wurde zur mikroskopischen Untersuchung ein Block herausgeschnitten, der die Anfangsteile der beiden großen Arterien, das Infundibulum, den Septumdefekt und die angrenzenden Abschnitte der Herzwandung und des Septums enthielt. Dieser Block wurde beim Schneiden der Serie so orientiert, daß genaue horizontale Querschnitte durch den Stamm der Lungenarterie, das Infundibulum und die Conusstenose gewonnen wurden. Die Serie umfaßt 1400 Schnitte von 15 μ.

Figur 32.

Herz X, Schn. 250. — Die Hinterwand der Aorta ist in Höhe des Orificium der linken Coronararterie getroffen. Die letztere zieht um den ovalen Querschnitt der links von der Aorta befindlichen Lungenarterie herum nach vorn. In der Lungenarterie sind die beiden vorderen Klappen in continuo getroffen, während von der hinteren nur die den Kommissuren benachbarten Abschnitte zu sehen sind. Das Kaliber der Lungenarterie ist wesentlich enger als das der noch nicht ganz im Schnitt befindlichen, schräg angeschnittenen Aorta.

Figur 33.

Herz X, Schn. 500. — Aus der Anordnung der Klappenteile in dem nunmehr vollständigen Schrägschnitt durch die Aorta geht hervor, daß die rechts stehende Aorta eine hintere Tasche, aus der die linke Coronararterie hervorgeht, eine linke mit dem Orificium der rechten Coronararterie und eine rechte besitzt. Die Aortenwand geht nach hinten links über in den zentralen Bindegewebskörper, der nach links das vordere Mitralsegel aussendet. Links von der Aorta findet sich der direkt unterhalb des Ostium pulmonale gelegene oberste Abschnitt des Infundibulum, das rings von Ventrikelmyokard umgeben ist und dessen endokardiale Auskleidung wulstige und plattenartige Verdickungen aufweist.

Figur 32.

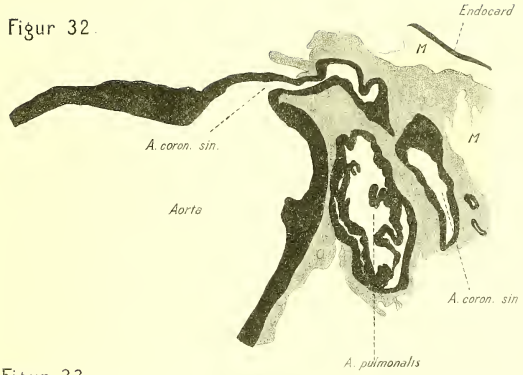

Figur 33.

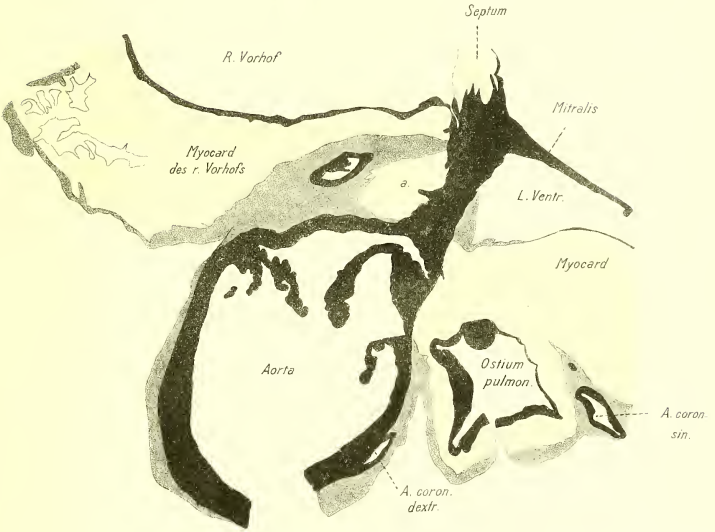

Verlag von Gustav Fischer in Jena

Lith Anst v A Giltsch, Jena

Tafel XVI.

Figur 34.

Herz X, Schn. 700. — Die Aorta hat sich links hinten in den linken Ventrikel eröffnet; dabei hat sich die Verbindung ihrer Wand mit dem zentralen Bindegewebskörper gelöst und letzterer sich nach hinten zurückgezogen. Zwischen ihm und der restierenden Hinterwand der Aorta ist der Septumdefekt aufgetreten, in den von rechts her eine hinter der Aorta befindliche Muskelmasse (*a*), die in der vorigen Figur bereits zu sehen war, hineinragt, so daß die Kommunikation zwischen beiden Ventrikeln in dieser Höhe eine enge ist. Der Defekt wird nach rechts gedeckt vom vorderen Tricuspidalsegel, nach links teilweise vom vorderen Mitralsegel, die beide am zentralen Bindegewebskörper inserieren. In diesen ist rechts hinten der Knoten des Atrioventrikularsystems (×), noch in Zusammenhang mit der unteren Ringmuskulatur des rechten Vorhofs, eingetreten. Links von der Aorta, direkt vor dem Septum resp. dem Septumdefekte liegt der Querschnitt durch das Infundibulum, dessen Muskulatur ungefähr die gleiche Stärke wie in der vorigen Figur zeigt, während die Endokardverdickungen wesentlich geringer geworden sind.

Figur 34.

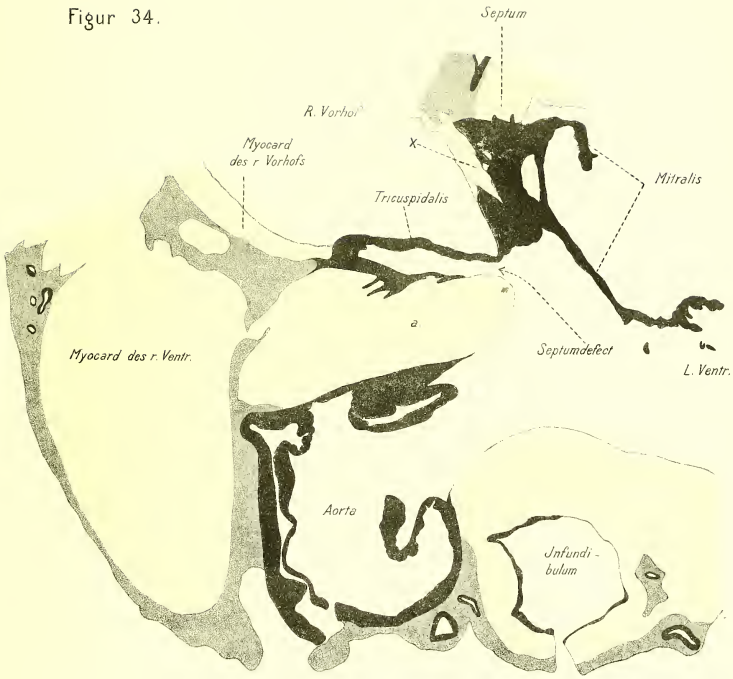

Verlag von Gustav Fischer in Jena

Lith Anst v A Giltsch, Jena

Tafel XVII.

Figur 35.

Herz X, Schn. 850. — Der von rechts her gegen den Septumdefekt sich vorwölbende konische Muskelbalken *a* bildet die Hinterwand des Aortenostiums, in welchem nur noch Teile der rechten und linken Tasche getroffen sind. Der central fibrous body hat aufgehört, der Septumdefekt wird nunmehr hinten begrenzt von dem hinteren Teil des muskulären Ventrikelseptums, in dem vorn links, umgeben von Bindegewebe, der Stamm des Atrioventrikularsystems (×) liegt. Dicht an der rechten Septumfläche ist das mediale Tricuspidalsegel getroffen. Die Muskulatur des noch immer links vorn befindlichen Infundibulum ist stärker geworden; die Endokardverdickungen haben wieder etwas zugenommen.

Figur 35.

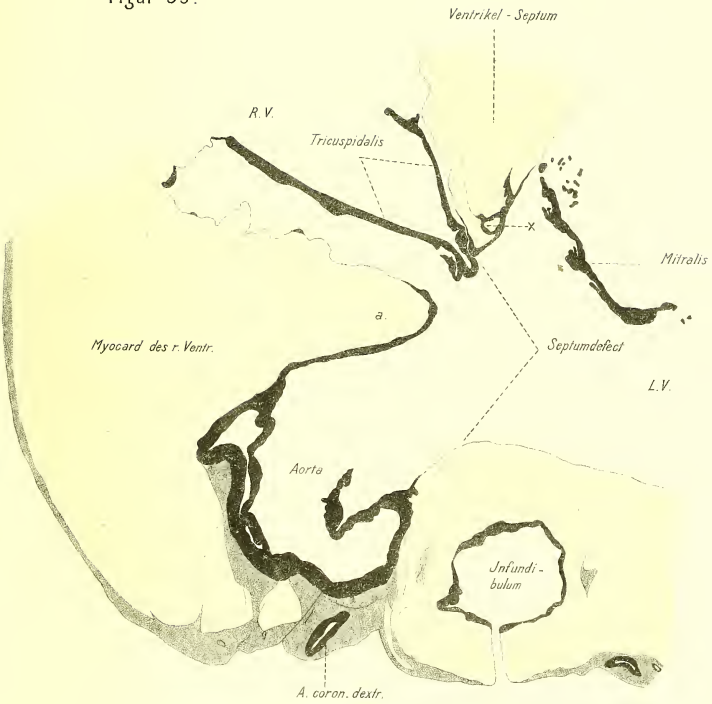

Verlag von Gustav Fischer in Jena

Lith. Anst. v. A. Giltsch, Jena.

Tafel XVIII.

Figur 36.

Herz X, Schn. 950. — Der Muskelbalken *a* hat sich nach rechts zurückgezogen, so daß nunmehr die Kommunikation der Aorta mit den beiden Ventrikeln eine sehr viel weitere geworden ist. Das Lumen des Infundibulum verengt sich allmählich, während gleichzeitig seine muskuläre Wandung immer kräftiger wird.

Figur 36.

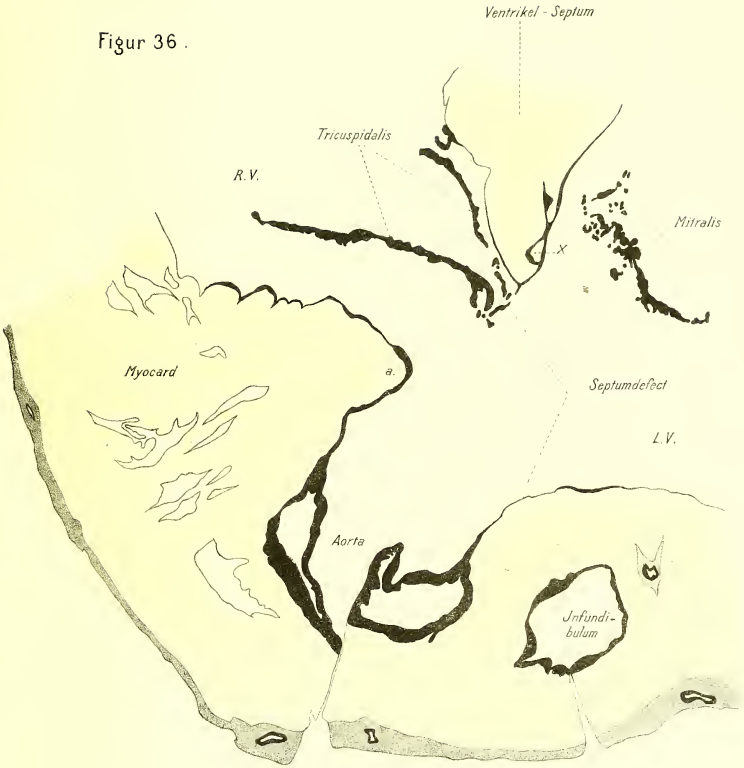

Verlag von Gustav Fischer in Jena

Tafel XIX.

Figur 37.

Herz X, Schn. 1100. — Die Vorderwand des linken Ventrikels hat sich etwas links hinter dem Infundibulum nach hinten gegen den hinteren Abschnitt des Septums kegelig vorgewölbt, wobei letzterer allmählich sich weiter nach vorn hin vorschiebt. Dadurch wird der Defekt mehr und mehr eingeengt, so daß er in dieser Figur nur noch einen schmalen Spalt in dem muskulären Ventrikelseptum bildet. Die untersten Abschnitte der rechten und linken Aortentasche liegen in der Vorderwand des rechten Ventrikels. In letzterer findet sich gleichfalls das Infundibulum, umgeben von einer breiten Muskelschicht. Sein Lumen wird stark eingeengt durch breitbasig der Innenfläche aufsitzende Gebilde, die sich bei stärkerer Vergrößerung als organisierte Thrombenmassen mit eingeschlossenen Fibrinresten erweisen.

Figur 37.

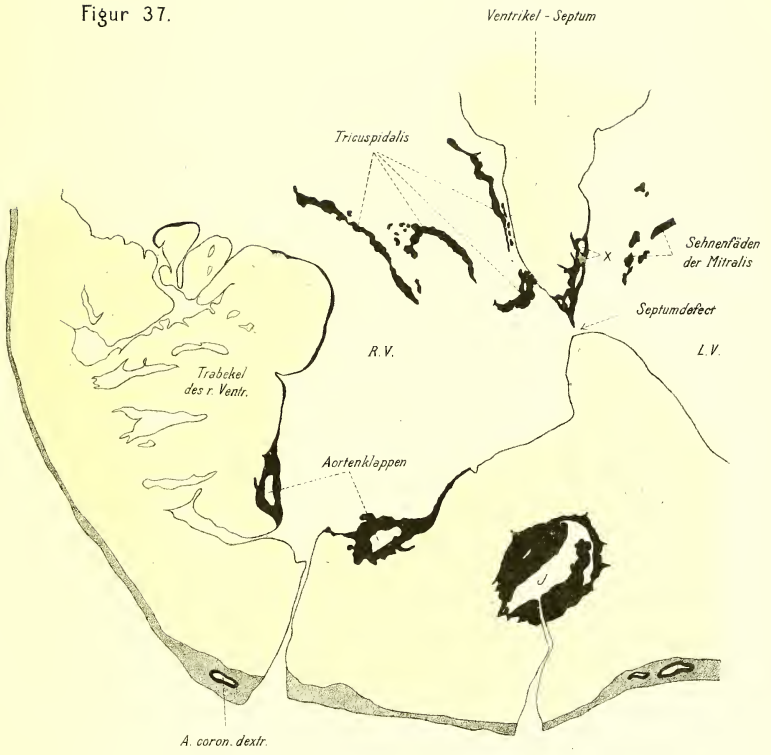

Verlag von Gustav Fischer in Jena

Lith. Anst v. A. Giltsch, Jena.

Tafel XX.

Figur 38.

Herz X, Schn. 1140. — Der untere Rand des Septumdefektes ist überschritten: das Septum bildet eine kontinuierliche Grenze zwischen beiden Ventrikeln. Am tiefsten Punkte des unteren Defektrandes hat sich der Stamm des Atrioventrikularsystems geteilt; die beiden Schenkel sind alsbald auseinandergerückt. In der Abbildung liegt der linke subendokardial an der linken Septumfläche, der rechte intermuskulär etwas weiter nach vorn in einiger Entfernung von der rechten Septumfläche. Die Lage des Infundibulum hat sich nicht geändert. In dem dieser Abbildung zugrunde liegenden Schnitte ist die engste Stelle erreicht.

Figur 38.

Verlag von Gustav Fischer in Jena

Lith. Anst. v. A. Giltsch, Jena.

Tafel XXI.

Figur 39.

Herz X, Schn. 1300. — Das Lumen des Infundibulum hat sich nach rechts und nach hinten in je einen spaltartigen Fortsatz ausgebuchtet. Beide haben sich schließlich in den rechten Ventrikel eröffnet, so daß nunmehr das Infundibulum einen rechts und hinten mit der Höhle des rechten Ventrikels kommunizierenden Hohlraum darstellt, dessen Wandungen von stark verdicktem Endokard gebildet werden. Damit ist der Introitus infundibuli erreicht. Er liegt vorn rechts am Ventrikelseptum, das hier den noch intermuskulär verlaufenden rechten Schenkel einschließt.

Figur 39.

Verlag von Gustav Fischer in Jena

Lith. Anst. v. A. Giltsch, Jena

Tafel XXII.

Auch das zu den Figuren 40—47 gehörige Herz ist in der erwähnten Dissertation von A. Bock bereits publiziert worden und zwar als Fall 2. Die Diagnose lautete „primäre muskulöse Conusstenose mit Reduktion der Pulmonalarterienklappen und Defekt unter dem Aortenostium". Zur mikroskopischen Untersuchung wurden durch das Herz zwei parallele Horizontalschnitte gelegt: der eine $^1/_2$ cm oberhalb des Beginns der Muskulatur am Pulmonalostium, der andere $2^1/_2$ cm oberhalb der Herzspitze. Der zwischen diesen beiden Schnitten gelegene Herzabschnitt wurde eingebettet und beim Schneiden der Serie so orientiert, daß möglichst genaue Querschnitte durch Pulmonalarterie und Infundibulum resultierten. Die Serie umfaßt 1200 Schnitte à 15 μ.

Figur 40.

Herz XI, Schn. 200. — Der Querschnitt durch den engen und relativ dünnwandigen Stamm der Pulmonalarterie liegt links neben dem Schrägschnitt durch die Aorta, in deren Wand links hinten das Orificium der linken Kranzarterie getroffen ist. Letztere wendet sich in anologer Weise wie im vorigen Falle direkt nach ihrem Abgange nach vorn, um die Pulmonalarterie linkerseits zu umziehen. Der Aortenschrägschnitt liegt vor und rechts von dem Vorhofseptum, in welchem der untere Rand der Fossa ovalis bereits überschritten ist. Das rechte Atrium kommuniziert mit dem rechten Herzohr. Hinter dem linken Vorhof, sowie links neben ihm ist bereits die basale Muskulatur des linken Ventrikels angeschnitten. Das Endokard am Septum atriorum sowie das des linken Vorhofs erscheint diffus verdickt.

Figur 41.

Herz XI, Schn. 360. — In der Wandung des Lungenarterienstammes sind zwei Klappenkommissuren aufgetreten: eine hinten und eine vorn. Im Lumen findet sich ein Teil der rechten Pulmonalklappe. Der Aortenschrägschnitt weist ebenfalls zwei Klappenkommissuren mit Teilen der hier zusammenstoßenden Klappen auf. Man kann eine rechte hintere, eine linke hintere und eine vordere Aortentasche unterscheiden; etwas oberhalb der linken hinteren hat die linke Coronararterie die Aorta verlassen, während die rechte erst viel später in der Serie (cf. Figur 45) aus dem vorderen Sinus Valsalvae entspringt. Die Aortenwand steht nach links hinten in Verbindung mit dem zentralen Bindegewebskörper (*c.f.b.*), der den vordersten Abschnitt des Vorhofseptums bildet, links an das Lumen des linken Vorhofs herantritt und rechts von einer Lage Vorhofsmuskulatur begrenzt wird. Die Kommunikation zwischen den Vorhöfen und den zugehörigen Herzohren hat aufgehört. Linkerseits ist hinten bereits das hintere Mitralsegel, der basalen Muskulatur des linken Ventrikels vorgelagert, getroffen.

Figur 40.

Figur 41.

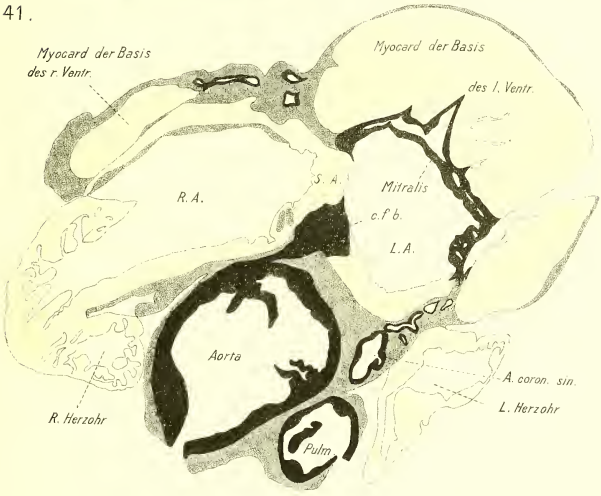

Verlag von Gustav Fischer in Jena

Lith. Anst. v. A. Giltsch Jena

Tafel XXIII.

Figur 42.

Herz XI, Schn. 480. — In dem kurz-ovalen Durchschnitt des Pulmonalarterienstammes sind die beiden sagittal gestellten Klappen in continuo getroffen; sie erscheinen in toto diffus verdickt. Die Wandung der Pulmonalarterie steht durch derb-fibröses Gewebe rechts hinten in Zusammenhang mit der der Aorta, die sich breit unterhalb der linken hinteren Klappe in den linken Ventrikel eröffnet hat. Die rechte Wand der Aorta geht nach hinten über in den zentralen Bindegewebskörper, in den von hinten her rechts das noch in Zusammenhang mit den untersten Teilen der rechten Vorhofseptummuskulatur stehende Atrioventrikularbündel (×) hineinragt. Etwas vor dem Bündeldurchschnitt bildet rein fibröses Gewebe die Scheidewand zwischen Aortenausflußbahn des linken Ventrikels und rechtem Vorhof: Pars membranacea septi. Im linken Ventrikel ist die Mitralklappe in Form eines Ringes getroffen, der nur vorn in Zusammenhang mit der Aortenwurzel steht.

Figur 43.

Herz XI, Schn. 560. — Die rechte Pulmonalklappe ist in Verbindung getreten mit einem in der Mitte der entsprechenden Pulmonalarterienwandung sich vorwölbenden Buckel (cf. Figur 41 und 42), so daß die Tasche in zwei Abschnitte, einen vorderen und einen hinteren, zerfällt. Es ist also eine Andeutung einer Dreiteilung des Pulmonalostiums vorhanden. Vor dem Pulmonalostium beginnt die Infundibulummuskulatur. Rechts am zentralen Bindegewebskörper resp. an der Pars membranacea septi sind Teile der Tricuspidalklappen aufgetreten. Der Stamm des Atrioventrikularsystems (×) liegt subendokardial vor dem hinteren Abschnitt des Septum musculare ventriculorum, rechts hinten an der Aortenausflußbahn.

Figur 42.

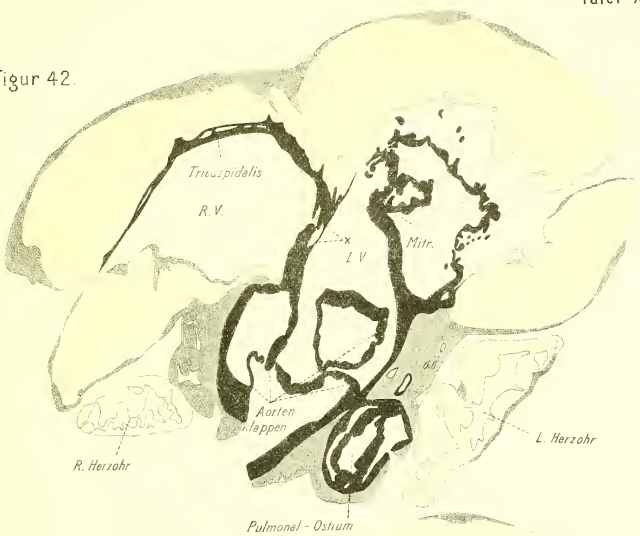

Figur 43.

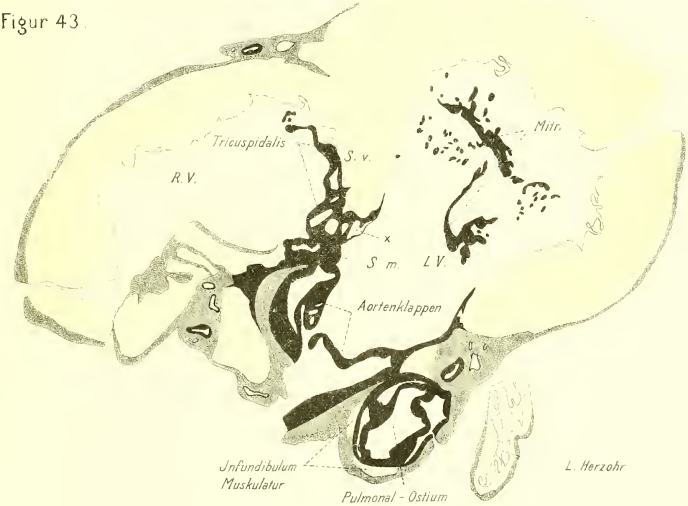

Verlag von Gustav Fischer in Jena

Lith. Anst. v. A. Giltsch, Jena

Tafel XXIV.

Figur 44.

Herz XI, Schn. 640. — Das Pulmonalostium, in dem die Klappenansatzränder fast erreicht sind, wird bis auf einen rechts gelegenen Abschnitt von einer dünnen Lage Infundibulummuskulatur umgeben und buckelt sich leicht nach vorn vor. Zwischen rechter Aortenwand und dem hinteren Abschnitt des Septum musculare ventriculorum ist der obere Abschnitt des Septumdefektes getroffen; dieser liegt demnach unterhalb der Pars membranacea septi.

Figur 45.

Herz XI, Schn. 700. — Die einzig noch getroffene vordere Aortentasche gibt die rechte Coronararterie ab, deren Orificium auffallend weit erscheint. Der Stamm des Atrioventrikularbündels (×) liegt subendokardial, in derbes Bindegewebe eingebettet, an der hinteren Begrenzung des größer gewordenen Septumdefektes. Der Defekt wird nach rechts hin von dem vorderen Tricuspidalsegel gedeckt. Das Pulmonalostium ist übergegangen in das enge Infundibulum (*I*), das hier von den verdickten Ansatzrändern der Klappen begrenzt wird. Seine Muskulatur hat an Dicke zugenommen, bildet aber noch keinen geschlossenen Ring.

Figur 44.

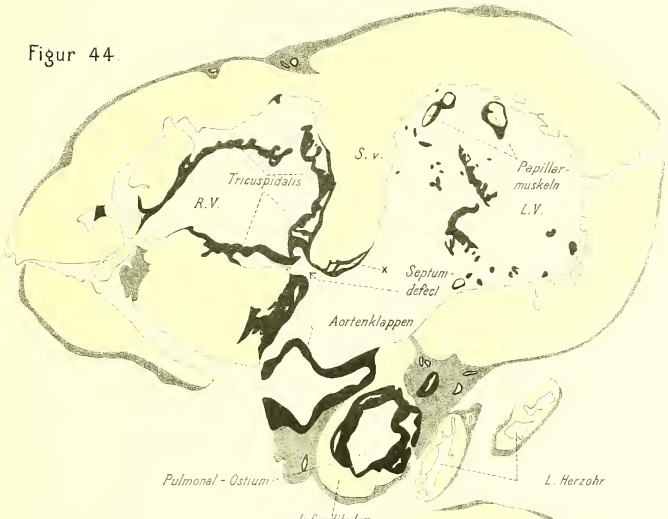

Figur 45.

Verlag v. Gustav Fischer in Jena
Lith. Anst. v. A. Giltsch, Jena

Tafel XXV.

Figur 46.

Herz XI, Schn. 800. — Der untere Rand des Septumdefektes ist überschritten; das Atrioventrikularbündel hat sich in einen linken Schenkel (×), der alsbald eine subendokardiale Lage an der linken Septumfläche eingenommen hat, und einen rechten Schenkel (××), der intermuskulär in einiger Entfernung von der rechten Septumfläche nach abwärts zieht, geteilt. Der Ansatzteil der vorderen Aortenklappe liegt rechts neben dem Septum in der Vorderwand des rechten Ventrikels. Das rings vom Myokard umgebene enge Infundibulum liegt als dritter Ventrikel direkt vor dem Septum und buckelt die Vorderfläche des Herzens nach vorn vor.

Figur 47.

Herz XI, Schn. 1200. — Das Infundibulum ist allmählich mehr nach rechts hinüber gerückt und hat die Form eines in frontaler Richtung gestellten Spaltes angenommen. Die Enden des Spaltes beginnen mit intertrabekulären Räumen an der Vorderwand des rechten Ventrikels und am Septum zu kommunizieren. Das Endokard am „Introitus infundibuli“ erscheint leicht verdickt. Der rechte Schenkel des Atrioventrikularsystems (××) hat vorn an der rechten Septumfläche dicht hinter dem Introitus infundibuli eine subendokardiale Lage gewonnen.

Figur 46.

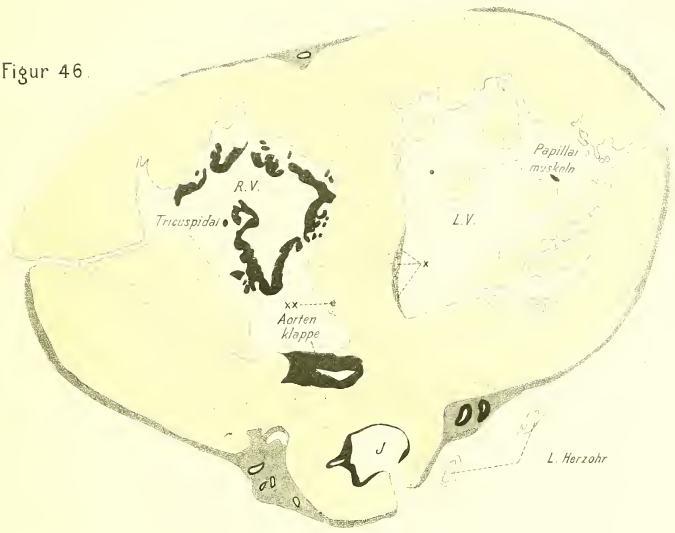

Figur 47.

Verlag von Gustav Fischer in Jena

Lith. Anst. v. Gutsch, Jena

Tafel XXVI.

Die Figuren 48—56 stellen Querschnitte durch das Herz eines auf der Gießener Frauenklinik geborenen und bald verstorbenen Kindes dar. Makroskopisch konnte an dem nicht angeschnittenen, normal großen Herzen keine Diagnose gestellt werden. Die mikroskopische Untersuchung ergab, daß es sich um einen jener Fälle von kongenitaler Stenose des Aortenostiums ohne weitere Komplikationen handelt, die als auf entzündlicher Basis entstanden erklärt zu werden pflegen. Das Herz wurde in toto eingebettet und parallel zur Basis in 800 Serienschnitte à 15 μ (bis etwa zur Mitte der Ventrikel) zerlegt. — Die Verhältnisse in den Schnitten sind dadurch, daß es nicht gelang, reine Querschnitte parallel zur Basis zu erhalten, etwas unübersichtlich.

Figur 48.

Herz XII, Schn. 300. — Hinter der Lungenarterie, die sich nach rechts hin bereits in den Conus arteriosus zu eröffnen beginnt und sich nach links in die beiden Hauptäste teilt, liegt der Durchschnitt durch die enge Aorta, die kurz vorher nach rechts hinten die rechte Coronararterie abgegeben hat. Während vorn rechts bereits die basale Ventrikelmuskulatur getroffen und die Höhle des Conus arteriosus angeschnitten ist, sind hinten die beiden Vorhöfe, verbunden durch das Foramen ovale, noch im Schnitte. Das Endokard am Septum atriorum, sowie an den Wänden des linken Vorhofs erscheint erheblich verdickt. Dem Pulmonalarteriendurchschnitt sind vorn Teile des lang ausgezogenen linken Herzohres vorgelagert.

Figur 49.

Herz XII, Schn. 380. — Das Lumen der Aorta ist noch beträchtlich enger geworden; gleichzeitig wölbt sich die Wand an mehreren Stellen buckelig gegen das Lumen vor. Diese Vorwölbungen entsprechen, wie sich des weiteren zeigt, den Kommissuren der Klappen, die in normaler Anzahl und Stellung vorhanden sind. Der Aortenquerschnitt liegt direkt vor dem Vorhofseptum, an dem der untere Rand der Fossa ovalis überschritten ist, und hinter dem Schrägschnitt durch die Pulmonalarterie, die breit mit dem Conus arteriosus kommuniziert und an deren Wandung Klappenteile — eine vordere und zwei hintere Taschen sind vorhanden — zu erkennen sind. In den rechten Vorhof ergießt sich hinten am Septum der Sinus coronarius. Das Endokard des linken Vorhofs ist diffus verdickt.

Figur 48.

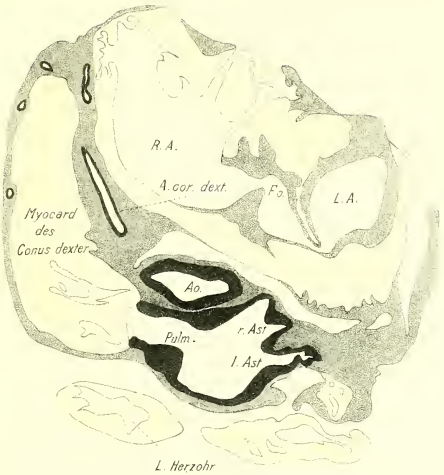

Figur 49

Verlag von Gustav Fischer in Jena

Lith. Anst. v. A. Giltsch, Jena

Tafel XXVII.

Figur 50.

Herz XII, Schn. 430. — An der Kommissur zwischen hinterer und linker vorderer Aortenklappe sind stark verdickte Klappenteile getroffen, in der Wand des linken vorderen Sinus Valsalvae findet sich das Orificium der linken Kranzarterie. Rechts hinter der Aorta fällt das Ostium venosum dextrum mit Teilen der Tricuspidalsegel bereits in den Schnitt.

Figur 51.

Herz XII, Schn. 480. — Die hintere Aortentasche ist in continuo, von den beiden vorderen Klappen sind Teile getroffen. Alle Klappen erscheinen stark verdickt, wodurch das an sich enge Lumen des Aortenostiums noch erheblich eingeschränkt wird. Von den Pulmonalklappen ist nur noch die vordere und die linke hintere, beide in continuo getroffen, vorhanden. Das weite linke Atrium kommuniziert mit dem langausgezogenen linken Herzohr; das Endokard beider Teile ist diffus verdickt.

Figur 50.

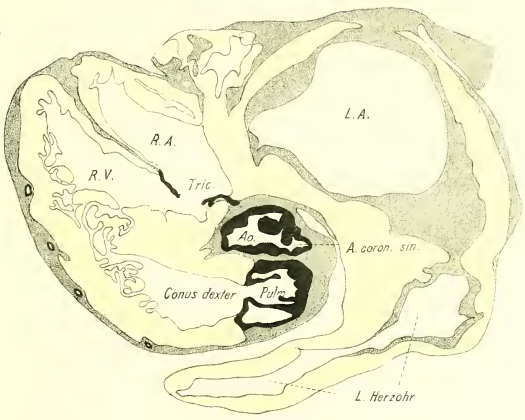

Figur 51.

Verlag von Gustav Fischer in Jena

Tafel XXVIII.

Figur 52.

Herz XII, Schn. 500. — Die Wandung der Aorta geht nach hinten rechts in das derbe Bindegewebe des central fibrous body über, in den von links her der mit der Vorhofseptummuskulatur in Zusammenhang stehende Atrioventrikularknoten hineinragt. Rechts vor dem Knoten findet sich eine kurze rein fibröse Strecke des Septums, die als die reduzierte und verdickte Pars membranacea aufzufassen ist. Rechts wird die Aorta bereits (wie in der vorigen Figur) von dem Myokard des Conus arteriosus begrenzt, welch letzterer breit mit dem venösen Abschnitt des rechten Ventrikels kommuniziert. Die Muskulatur des rechten Vorhofs ist auf einen schmalen Streifen an der Hinterwand reduziert, der mit dem Vorhofseptummyokard noch in Zusammenhang steht. Linkerseits ist noch der ganze Vorhof mit seinem verdickten Endokard getroffen.

Figur 53.

Herz XII, Schn. 540. — Während im hinteren Abschnitt des central fibrous body noch Knoten und Anfangsteil des Stammes vom Atrioventrikularsystem zu finden sind, ist weiter nach vorn bereits die Teilungsstelle überschritten: der linke Schenkel liegt, in derbes Bindegewebe eingebettet, unterhalb der Kommissur zwischen hinterer und rechter vorderer Aortentasche, der rechte zieht intermuskulär in einem gegen das Lumen des rechten Ventrikels vorspringenden Muskelwulst nach abwärts. Die drei Aortenklappen sind etwas oberhalb der tiefsten Stelle ihres Ansatzrandes in continuo getroffen. Während rechts bereits fast nur der rechte Ventrikel vorliegt — von der Vorhofsmuskulatur sind nur noch die in die Basis des hinteren Tricuspidalsegels sich einsenkenden Züge getroffen —, sieht man links noch das Atrium in Zusammenhang mit dem Herzohr.

Figur 52.

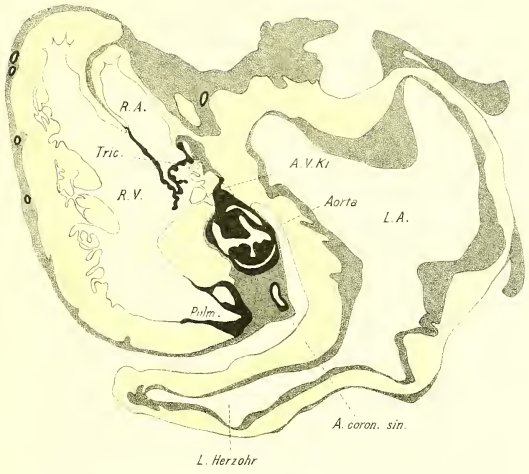

Figur 53.

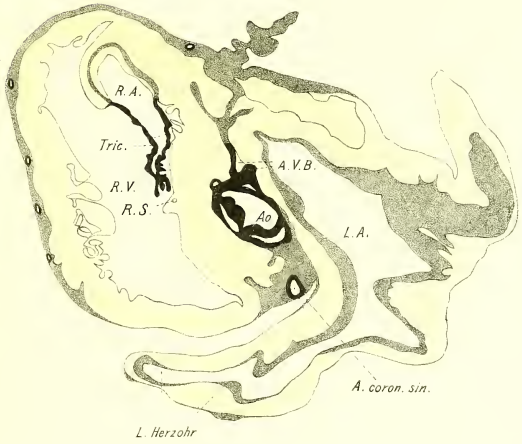

Verlag von Gustav Fischer in Jena

Tafel XXIX.

Figur 54.

Herz XII, Schn. 590. — Die Aorta ist in die enge Aortenausflußbahn des linken Ventrikels übergegangen, die nach links hinten von dem linken Atrium durch die Basis des vorderen Mitralsegels mit der in diese sich einsenkenden Vorhofsmuskulatur getrennt wird. Rechts hinten an der Aortenausflußbahn liegt subendokardial der linke Schenkel des Atrioventrikularsystems; etwas weiter nach vorn findet sich in einiger Entfernung von der rechten Septumfläche intermuskulär der rechte Schenkel. Im Lumen des rechten Ventrikels ist hinten die Tricuspidalis ringförmig getroffen. — Der Zusammenhang zwischen linkem Vorhof und linkem Herzohr ist gelöst.

Figur 55.

Herz XII, Schn. 650. — Die Aortenausflußbahn hat sich erweitert und wird nach links hin von dem vorderen Mitralsegel begrenzt, das hinten in den Rest des central fibrous body übergeht. Das Kaliber des linken Vorhofs ist allmählich immer enger geworden.

Figur 54.

L. Herzohr

Figur 55.

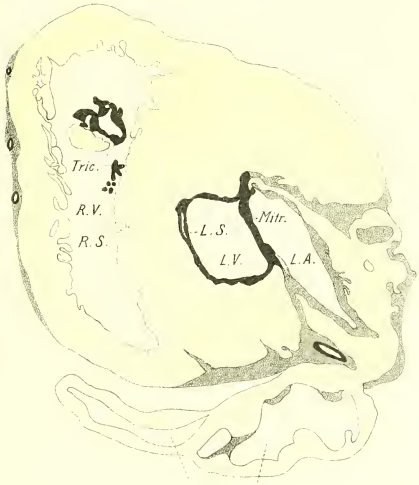

L. Herzohr

Verlag von Gustav Fischer in Jena

Tafel XXX.

Figur 56.

Herz XII, Schn. 800. — Die Abbildung veranschaulicht das Verhältnis von linkem und rechtem Ventrikel. Ersterer ist stark hypertrophisch, letzterer zeigt die für den fötalen Kreislauf charakteristische, relativ dicke Wandung. Im linken Ventrikel sind das vordere und das hintere Mitralsegel nahe ihrem Schließungsrande getroffen. Die Ausbreitung des linken Schenkels an der linken Septumfläche und der Verlauf des rechten Schenkels zeigen nichts Abnormes.

Die Abbildungen der Tafeln XXXI—XL stammen von einem Herzen, das ich der Liebenswürdigkeit des Herrn Prof. Fraenkel in Hamburg verdanke. Makroskopisch wurde die Diagnose auf Cor triloculare biatriatum mit blind endendem linken Vorhof gestellt. Aus dem großen einzigen Ventrikel ging ein Gefäß vom Charakter der Pulmonalarterie hervor; hinter diesem fand sich ein weiterer dünner Gefäßstamm, der an der Ventrikelbasis beim Sondieren blind zu endigen schien und kurz vor seinem Ende die beiden Coronararterien abgab. — Das leider an den Vorhöfen etwas zu kurz abgeschnittene Herz wurde in toto eingebettet und parallel zur Basis in 2000 Serienschnitte à 15 μ zerlegt bis zur Mitte der Papillarmuskeln etwa. Bei der mikroskopischen Untersuchung stellte es sich heraus, daß es sich um ein Cor pseudotriloculare biatriatum mit rudimentärem linken Ventrikel, Atresie des Aortenostium und Atresie des Ostium atrioventriculare sinistrum bei Fehlen der Aorten- und Mitralklappen handelt.

Figur 57.

Herz XIII, Schn. 900. — In der Abbildung ist vorn die Pulmonalarterie quer getroffen; direkt hinter ihr liegt, etwas nach rechts verschoben, der Querschnitt durch den zweiten Gefäßstamm von sehr viel geringerem Kaliber. Beide Gefäße weichen von der Achse des Vorhofseptums nach rechts ab. In letzterem ist das schlitzförmig offene Foramen ovale getroffen. Der schräg abgeschnittene linke Vorhof fällt mit seiner Wandung noch nicht in toto in den Schnitt; seine Höhle ist sehr viel enger als die des erweiterten, ganz getroffenen rechten Vorhofs, der mit dem Herzohr zusammenhängt, während ein isolierter Abschnitt des linken Herzohres dem Septum atriorum vorgelagert ist.

Figur 56.

Figur 57.

Verlag von Gustav Fischer in Jena

Tafel XXXI.

Figur 58.

Herz XIII, Schn. 980. — Der Schnitt hat den hinter der hier schräg durchschnittenen Pulmonalarterie gelegenen Gefäßstamm in Höhe des Abgangs der beiden Coronararterien getroffen, woraus hervorgeht, daß der Gefäßstamm die verengte Aorta vorstellt. Rechts hinter dem Schrägschnitt durch die Lungenarterie ist die basale Ventrikelmuskulatur eben angeschnitten. Im Septum atriorum ist das untere Ende der Fossa ovalis bereits überschritten. Die Wandung des größer gewordenen Abschnittes vom linken Herzohr hat sich mit der des linken Vorhofs vereinigt.

Figur 58.

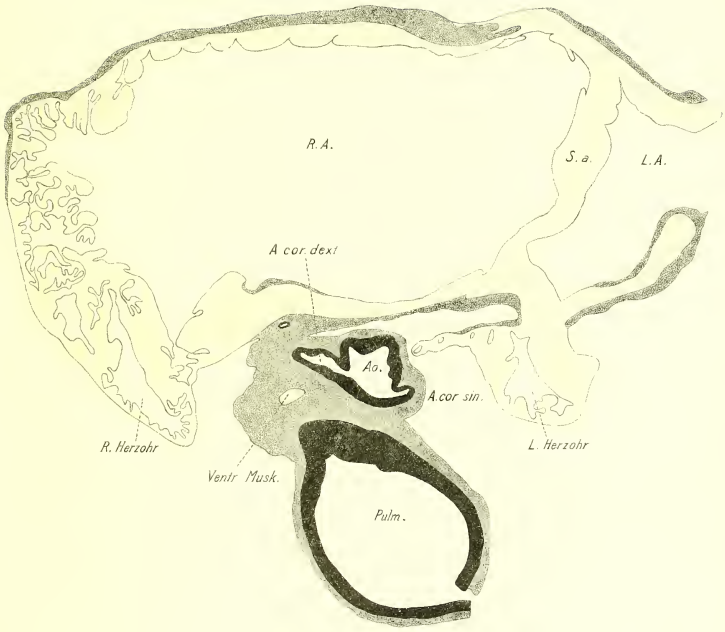

Verlag von Gustav Fischer in Jena

Lith. Anst. v. Gutsch, Jena.

Tafel XXXII.

Figur 59.

Herz XIII, Schn. 1050. — Die Durchschnitte durch die Coronararterien sind nach rechts resp. links vorn von dem Aortenquerschnitt abgerückt. Die Wandung der Aorta wulstet sich gegen das Lumen vor, so daß letzteres mehr und mehr eingeengt wird. Die basale Ventrikelmuskulatur hat sich vergrößert und tritt nach vorn dicht an den Schrägschnitt durch die Pulmonalarterie heran; in dieser sind hinten Klappenteile getroffen. Der linke Vorhof erscheint nunmehr als geschlossener Hohlraum, der mit dem Lumen des linken Herzohres kommuniziert.

Figur 59.

Verlag von Gustav Fischer in Jena

Tafel XXXIII.

Figur 60.

Herz XIII, S. 1080. — An Stelle des Aortendurchschnittes findet sich eine aus derbem Bindegewebe bestehende, ungefähr dreieckige Masse, die links hinten ein ganz kleines Lumen, das spitz ausgezogene Aortenlumen, aufweist. Der als Aortenwurzel bezeichnete Bindegewebskörper wird vorn und rechts von der basalen Ventrikelmuskulatur begrenzt. Im Schrägschnitt durch die Lungenarterie sind Teile der rechten und linken hinteren Klappe zu erkennen.

Figur 60.

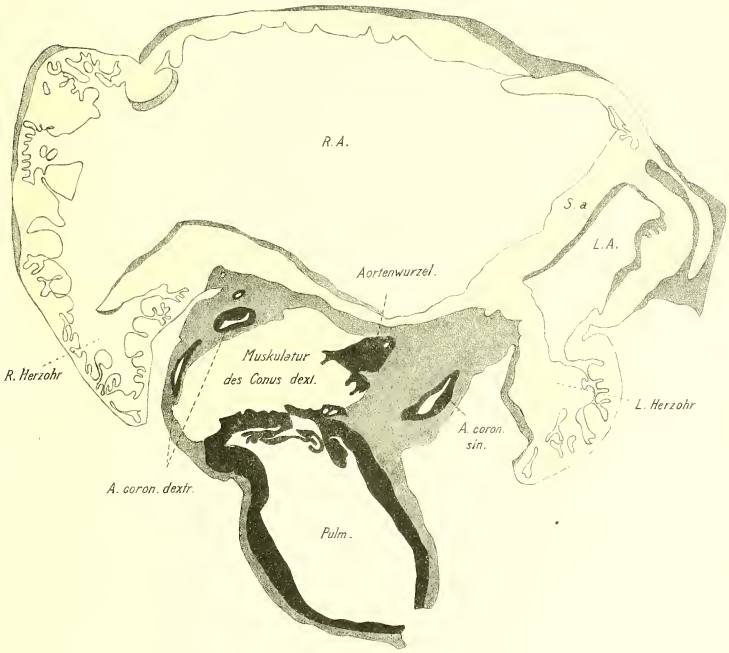

Verlag von Gustav Fischer in Jena

Lith. Anst. v. A. Giltsch, Jena

Tafel XXXIV.

Figur 61.

Herz XIII. S. 1160. — Die fibröse Aortenwurzel ist übergegangen in einen Streifen derben Bindegewebes (*c.f.b.*), der vorn links an das Lumen des rechten Vorhofs grenzt und hier das wieder etwas weitere Lumen des Aortenendes einschließt, der weiter schräg von vorn rechts nach hinten links das Septum durchsetzt und am Lumen des immer enger werdenden linken Vorhofs endet. Etwa in der Mitte seines Verlaufes gibt der Streifen nach links hin einen kurzen Fortsatz ab, der sich zwischen die den vorderen Teil des Streifens vorn und links begrenzende basale Ventrikelmuskulatur und die Vorderwand des linken Vorhofs einschiebt und in welchem ein zunächst ganz kleiner Hohlraum eingeschlossen ist. Das Endokard der Hinterwand des linken Vorhofs ist verdickt. Hinten am Septum ergießt sich die Coronarvene durch den nicht scharf abgesetzten Sinus coronarius in den rechten Vorhof. Die Pulmonalarterie beginnt sich in den Conus arteriosus dexter zu eröffnen. Das linke Herzohr hat aufgehört.

Figur 61.

Verlag von Gustav Fischer in Jena

Lith Anst v A Giltsch Jena

Tafel XXXV.

Figur 62.

Herz XIII, Schn. 1200. — Das Ende des spitzkonisch ausgezogenen Aortenlumens ist bereits überschritten. Aus dem vorderen Teile des fibrösen Streifens beginnt ein Atrioventrikularsegel sich zu entwickeln. Von der den Streifen hinten und rechts begrenzenden Vorhofsmuskulatur aus zieht bis über die Mitte des Streifens hin das Atrioventrikularbündel in sanftem Bogen nach vorn und rechts. Dabei verläuft es an dem größer gewordenen Hohlraum (×) vorbei, gegen den hin ein von vorn nach hinten verlaufender Zweig des Bündels ausgesandt wird. Das Lumen des linken Vorhofs ist stark reduziert; es wird an seiner rechten Zirkumferenz von dem derben Bindegewebe begrenzt, das das Atrioventrikularbündel und den „Hohlraum" (×) in sich schließt. — Der Zusammenhang zwischen der Höhle des rechten Vorhofs und dem Lumen des rechten Herzohres hat aufgehört.

Figur 62.

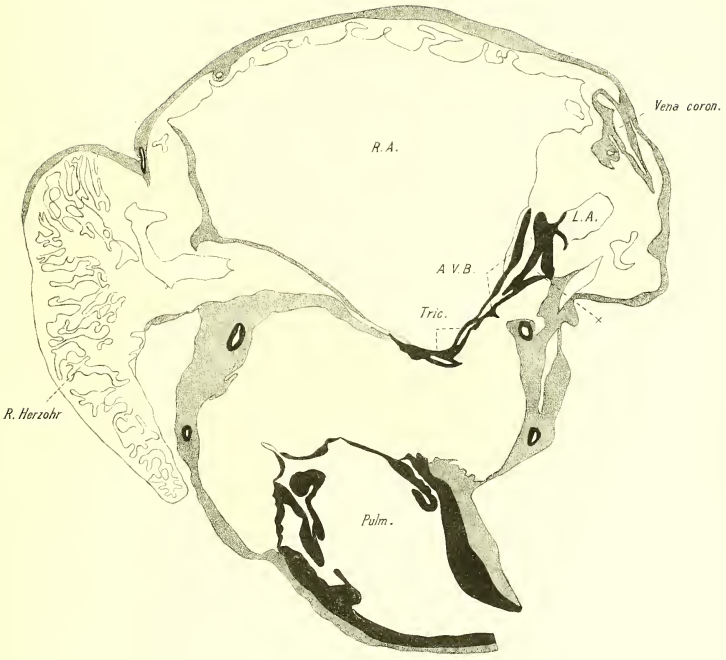

Verlag von Gustav Fischer in Jena

Lith. Anst. v. A. Ulrich, Jena

Tafel XXXVI.

Figur 63.

Herz XIII, Schn. 1230. — Während der Durchschnitt durch den linken Vorhof noch kleiner geworden ist, hat der „Hohlraum“ (*) an Größe zugenommen und eine längliche Gestalt angenommen. Der Zusammenhang zwischen dem Atrioventrikularbündel und der Vorhofsmuskulatur hat sich gelöst; ersteres liegt links von der Insertionsstelle einer Zipfelklappe in dem derben fibrösen Gewebe als längliches Muskelbündel. Zwischen ihm und der Vorhofseptummuskulatur ist Ventrikelmyokard in einem größeren und einem kleineren Komplex aufgetreten; der kleinere grenzt dicht an den erwähnten Hohlraum. — Die Kommunikation zwischen Pulmonalarterie und Conus arteriosus ist weiter geworden.

Figur 63

Verlag von Gustav Fischer in Jena

Lith. Anst. v. A. Giltsch, Jena.

Tafel XXXVII.

Figur 64.

Herz XIII, Schn. 1260. — Das in dem derben Bindegewebe nach vorn und abwärts ziehende Atrioventrikularbündel hat sich in eine rechte und linke Portion geteilt, und zwischen beide Portionen hat sich von vorn her ein Ausläufer des Ventrikelmyokards vorgeschoben, der in der Abbildung bereits mit dem größeren Komplex der in der vorigen Figur in dem schwarz gehaltenen fibrösen Gewebe aufgetretenen Ventrikelmuskulatur vereinigt ist. Die linke Portion des Uebergangsbündels hat eine subendokardiale Lage an dem „Hohlraum" (H) gewonnen. Aus diesem Verhalten des Atrioventrikularbündels geht mit Sicherheit hervor, daß der mehrfach erwähnte „Hohlraum" nichts anderes als den rudimentären linken Ventrikel darstellt und daß wir in der von vorn nach hinten sich vorschiebenden Ventrikelmuskulatur zwischen den beiden Schenkeln des Atrioventrikularbündels das Septum musculare ventriculorum vor uns haben. Es geht weiter daraus hervor, daß das derbe fibröse Gewebe in den Figuren 62 und 63 zwischen dem linken Ventrikel und dem nach hinten von dem Tricuspidalsegel begrenzten, also zum rechten Ventrikel gehörigen Hohlraum als Pars membranacea septi anzusprechen ist, in welcher das Bündel von hinten nach vorn zieht, um sich an ihrem untersten Abschnitt in die beiden Schenkel zu teilen. In der Figur 64 ist von dem linken Vorhof nichts mehr zu sehen; er endigt blindsackartig und ist unten von fibrösem Gewebe begrenzt, das ihn von dem total in sich abgeschlossenen rudimentären linken Ventrikel trennt. — Von den übrigen Veränderungen, die in der 64. Figur vorliegen, sei erwähnt, daß der Zusammenhang zwischen rechtem Vorhof und dem Herzohr gelöst ist und daß rechts von dem durch das Tricuspidalsegel begrenzten Hohlraum ein weiterer Recessus des rechten Ventrikels angeschnitten ist.

Figur 64

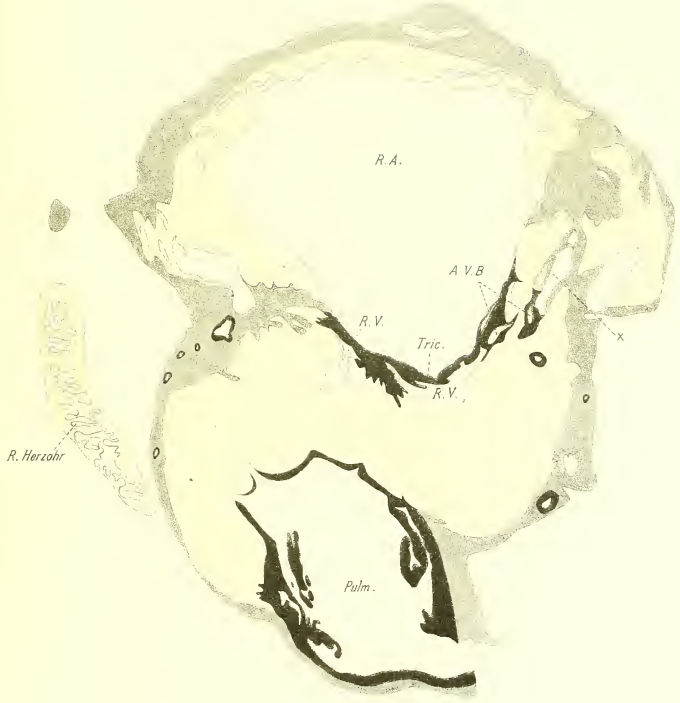

Verlag von Gustav Fischer in Jena Lith. Anst. v. A. Giltsch, Jena

Tafel XXXVIII.

Figur 65.

Herz XIII. Schn. 1340. — Das Lumen des rudimentären linken Ventrikels ist wieder erheblich kleiner geworden und hat sich in eine etwas größere hintere und eine kleinere vordere Abteilung geschieden; rechts neben der kleineren liegt, in derbes Bindegewebe eingebettet, der linke Schenkel, dessen Fasern sich in den nächsten Schnitten der Serie gleichzeitig mit dem Verschwinden des linken Ventrikels in der umgebenden Ventrikelmuskulatur verlieren. Die beiden oben erwähnten Recessus des rechten Ventrikels haben sich vergrößert und sind konfluiert. In den so entstandenen Hohlraum eröffnet sich von vorn her rechts der Conus arteriosus. Die Vorhofmuskulatur ist reduziert auf einen sichelförmigen Streifen, der die hintere Zirkumferenz des vorn vom vorderen und medialen Tricuspidalsegel begrenzten rechten Vorhofs bildet. Hinter ihr ist ein Abschnitt der Hinterwand des rechten Ventrikels angeschnitten. — Der rechte Schenkel liegt, eingebettet in derbes Bindegewebe, an einem Vorsprung der rechten Septumfläche, der durch einen Sehnenfaden mit dem vorderen Tricuspidalsegel in Verbindung steht.

Figur 65.

Verlag von Gustav Fischer in Jena

Tafel XXXIX.

Figur 66.

Herz XIII, Schn. 1500. — Die Atrioventrikulargrenze ist überall überschritten, linker Ventrikel und linker Schenkel sind nicht mehr nachweisbar. Der arterielle Teil des rechten Ventrikels geht ohne Absetzung nach hinten in den venösen über, in welchem Teile der Tricuspidalsegel und deren Sehnenfäden getroffen sind. Vorn ist die vordere Pulmonaltasche noch im Schnitt. Der rechte Schenkel hat an einem Trabekel der linken Wandung eine subendokardiale Lage; er ist noch ungeteilt.

Figur 66.

Verlag von Gustav Fischer in Jena.

Lith. Anst. v. A. Giltsch, Jena.

Tafel XL.

Figur 67.

Herz XIII, Schn. 2000. — Der der Abbildung entsprechende Schnitt liegt in der Papillarmuskelregion. Von den Tricuspidalsegeln ist nichts mehr zu sehen. Der rechte Schenkel hat sich in zwei Portionen geteilt und zieht subendokardial an einem stark vorspringenden Balken nach abwärts.

Figur 67.

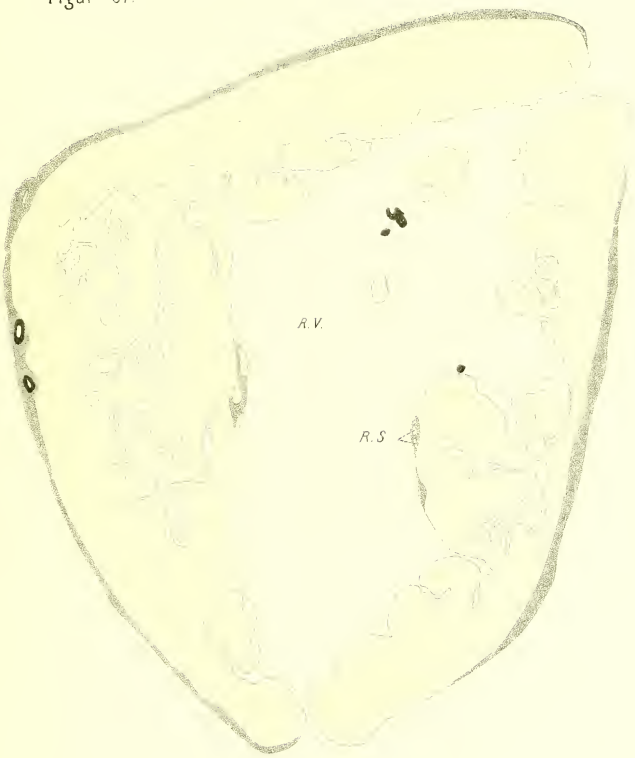

Verlag von Gustav Fischer in Jena

Lith. Anst. v. A. Giltsch, Jena

Tafel XLI.

In den Figuren 68—75 sind Querschnitte durch das Herz eines Falles von totaler Persistenz des Truncus arteriosus communis abgebildet. Der Truncus, der ohne Grenze in den rechts verlaufenden Aortenbogen überging, gab als Seitenast den linken Pulmonalarterienast ab, während die aus zwei Aesten bestehende rechte Lungenarterie aus der Aorta descendens in der Höhe der dritten Intercostalarterien entsprang. Beide Ventrikel waren durch einen großen Septumdefekt unterhalb des Truncus, der bei der makroskopischen Betrachtung zum größeren Teil aus dem rechten Ventrikel hervorzugehen schien, verbunden. Der Defekt schien an Stelle der Pars membranacea septi zu liegen. — Das Herz wurde nach Tamponade und Naht in toto eingebettet und parallel zur Basis in 1280 Serienschnitte à 15 μ (bis etwas unterhalb des Defektes) zerlegt.

Figur 68.

Herz XIV, Schn. 650. — Der Schnitt liegt in Höhe des unteren Randes des makroskopisch als weit offen bezeichneten Foramen ovale. Vorn ist das einzige arterielle Gefäß kurz schräg getroffen. An den Vorhöfen ist von den Herzohren noch nichts zu sehen.

Figur 69.

Herz XIV, Schn. 810. — Der mit der Vorhofswand in fibröse Verbindung getretene Truncus ist nunmehr quer getroffen und liegt etwas nach links von der Septumachse verschoben vor dem Septum atriorum, rechts und links von den beiden Herzohren umhüllt. In dem Vorhofseptum ist der untere Rand der Fossa ovalis überschritten. Die Hinterwand des linken Vorhofs zeigt die Vena coronaria zweimal angeschnitten.

Figur 68.

Figur 69.

Verlag von Gustav Fischer in Jena. Lith. Anst. v. A. Giltsch, Jena.

Tafel XLII.

Figur 70.

Herz XIV, Schn. 930. — Im Truncus sind Klappenteile getroffen, aus deren Lage hervorgeht, daß der Truncus zwei hintere und eine vordere Klappe besitzt. Aus dem Sinus Valsalvae der rechten hinteren Klappe geht die rechte Coronararterie, deren Orificium in der Figur getroffen ist, hervor. (Der Abgang der linken Kranzarterie findet sich etwas tiefer gerade an der Stelle, wo bei der Sektion der Schnitt durch den Truncus geführt wurde, also in der Wandung des vorderen Sinus Valsalvae.) Hinten am Vorhofseptum mündet der Sinus coronarius in den rechten Vorhof ein. Das linke Herzohr kommuniziert nicht mehr mit der Höhle des linken Vorhofs.

Figur 71.

Herz XIV, Schn. 990. — Die beiden hinteren Truncusklappen sind in continuo getroffen. Rechts von der rechten Tasche ist ein Komplex von Ventrikelmuskulatur aufgetreten, hinter welchem ein derb-fibröser Strang bis an das Lumen des rechten Vorhofs herantritt. Dieser bildet die Verbindung zwischen der Truncuswand und einem Tricuspidalsegel, gehört also dem zentralen Bindegewebsapparat an. Links vor dem linken Vorhof ist die basale Muskulatur des linken Ventrikels angeschnitten, sowie ein Abschnitt der vorderen Mitralklappe.

Figur 70.

Figur 71.

Verlag von Gustav Fischer in Jena
Lith. Anst. v. A. Giltsch, Jena

Tafel XLIII.

Figur 72.

Herz XIV, Schn. 1030. — Die fibröse Brücke zwischen Truncuswand und Tricuspidalsegel hat sich verbreitert, während gleichzeitig die beiden hinteren Truncusklappen nach vorn hin auseinandergerückt sind. Das fibröse Gewebe entspricht nunmehr seiner Lage nach dem central fibrous body, der nach rechts hin das vordere Tricuspidalsegel abgibt und in den von hinten her der mit der Vorhofseptummuskulatur zusammenhängende Atrioventrikularknoten hineinragt. Im Truncus sind Teile der vorderen Klappe getroffen.

Figur 73.

Herz XIV, Schn. 1055. — Zwischen dem central fibrous body und dem unteren Abschnitt der rechten hinteren Truncusklappe hat sich eine Kommunikation zwischen der arteriellen Ausflußbahn der linken Herzhälfte und dem vor dem vorderen Tricuspidalsegel gelegenen Abschnitte des rechten Ventrikels gebildet: der Septumdefekt ist in der Serie erreicht. Entgegen dem bei der makroskopischen Untersuchung beobachteten Verhalten scheint in dieser und der folgenden Figur der Truncus zum größeren Teile aus dem linken Ventrikel hervorzugehen. Der Atrioventrikularknoten hat gegen die hintere Begrenzung des Defektes hin einen Fortsatz ausgesandt, der zungenartig den central fibrous body durchzieht und den Stamm des Atrioventrikularbündels darstellt. In der Hinterwand der linken Herzhälfte ist die basale Ventrikelmuskulatur aufgetreten, der, getrennt durch das Septum fibrosum atrioventriculare, noch ein Streifen Vorhofsmuskulatur als hintere Begrenzung des linken Atrium vorgelagert ist.

Figur 72.

Figur 73.

Verlag von Gustav Fischer in Jena

Lith. Anst v. A. Giltsch, Jena.

Tafel XLIV.

Figur 74.

Herz XIV, S. 1130. — Die Vorhofmuskulatur im Septum hat aufgehört, die Atrioventrikulargrenze ist in der ganzen linken Herzhälfte überschritten. Nur rechts sind noch die untersten Teile des Myokards vom rechten Vorhof im Schnitte getroffen. Der Defekt wird hinten von dem hinteren Abschnitt des muskulären Ventrikelseptums begrenzt, in welchem links subendokardial der noch ungeteilte Stamm des Atrioventrikularbündels als rundliches Bündel liegt. Vorn ist noch die Wandung des Truncus mit Teilen der vorderen und der linken hinteren Klappe zu sehen. Rechts am Septum ist das mediale Tricuspidalsegel in Zusammenhang mit dem zwischen Septummuskulatur und Vorhofsmyokard befindlichen Septum fibrosum erschienen. Das vordere Mitralsegel hat sich von der Truncuswand einerseits, vom Septum andererseits isoliert. Von den beiden Herzohren sind nur noch die Spitzen getroffen.

Figur 75.

Herz XIV, Schn. 1280. — Der Defekt hat aufgehört, das Ventrikelseptum trennt die als geschlossene Hohlräume sich darstellenden Ventrikel völlig voneinander. Das Atrioventrikularbündel hat sich direkt unterhalb des Defektes geteilt; die Lage der beiden Schenkel entspricht in dieser Abbildung durchaus der Norm. Von den Zipfelklappen sind beiderseits nur Teile der hinteren Segel noch vorhanden. An dem sich gegen das Lumen vorstülpenden kleinen Papillarmuskel, dessen basale Muskulatur der rechte Schenkel durchzieht, finden sich die Insertionen von Sehnenfäden der vorderen und medialen Tricuspidalklappe.

Figur 74.

Figur 75.

Verlag von Gustav Fischer in Jena. Lith. Anst. v. A. Giltsch Jena

Tafel XLV.

Das Herz, von dem die Figuren 76—79 stammen, ist in der Dissertation von Jensen, Ein Fall von Cor biloculare, Gießen 1911, beschrieben worden. Die makroskopische Diagnose lautete: Totaler Defekt des Ventrikelseptums und des Vorhofseptums. Verlauf des Aortenbogens über den rechten Bronchus. Einmündung der Lungenvenen in die obere Hohlvene. In situ lag die rechte Herzhälfte mit dem rechten Herzohr nach vorn; die beiden arteriellen Gefäßstämme gingen von der linken Kante der Basis ab; das ganze Herz war im sagittalen Durchmesser stark abgeflacht, so daß das Herz, von links her betrachtet, eine schmale Vorderfläche darbot (cf. nebenstehende Textfigur), an welcher die beiden Herzohren die arteriellen Gefäße von hinten her umgriffen. Das Herz wurde nach Abtragung der oberen Vorhofswand, die isoliert untersucht wurde, in toto eingebettet und parallel zur Basis bis 2 cm unterhalb der Atrioventrikulargrenze in 2300 Serienschnitte von 15 μ zerlegt. — Die Abbildungen dieses Falles stellen im Gegensatz zu allen übrigen, die, wie erwähnt, die Schnitte in $3^1/_2$-facher Vergrößerung wiedergeben, wegen der Größe der Schnitte nur etwas über 2-fache Vergrößerungen der entsprechenden Schnitte dar.

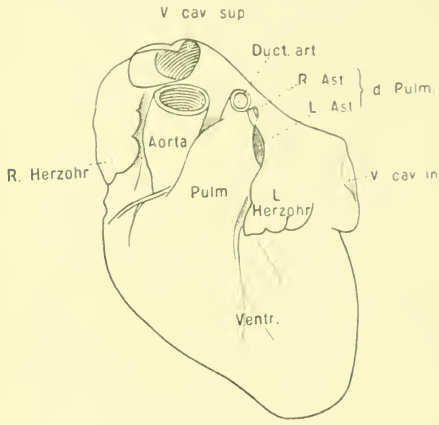

Textfigur 2. Seitenansicht.

Figur 76.

Herz XV, Schn. 801. — Vor dem Vorhof, der am oberen Beginn des linken Herzohres getroffen ist, liegt der Schrägschnitt durch die Aorta; in einiger Entfernung links von ihm die hintereinander gelegenen Durchschnitte durch den Ductus arteriosus und den rechten Hauptast der Lungenarterie. Der Vorhof stellt einen einheitlichen Hohlraum dar, der bis auf eine in der Mitte der linken (eigentlich hinteren) Wand befindliche fibröse Partie eine muskulöse Wandung besitzt. Direkt hinter der fibrösen Partie springt ein Muskelwulst (*) gegen das Lumen vor, der sich im weiteren Verlauf der Serie als kontinuierliche Leiste erweist und vielleicht das rudimentäre Vorhofseptum darstellt.

Figur 77.

Herz XV, Schn. 950. — Vorn hat sich links und etwas vor dem Querschnitt durch die Aorta der Durchschnitt durch den Pulmonalarterienstamm aus Ductus arteriosus und rechtem Hauptast entwickelt. Die Einmündungsstelle der Cava inferior fällt links hinten in den Schnitt. An der Vorderwand des Vorhofs direkt hinter der Aorta ist ein muskulärer Vorsprung (**) aufgetreten, der in seiner Lage zur Aorta dem vorderen Abschnitte des Vorhofseptums entspricht (cf. Figur 16). Denkt man sich die beiden gegen das Lumen vorspringenden Muskelwülste durch eine Linie verbunden, so würde diese den Vorhof in eine größere rechte und eine kleinere linke Abteilung trennen, von denen jede ihr Herzohr besäße. Die Vena cava inferior würde in den linken Abschnitt dicht neben der Scheidewand einmünden.

Figur 77.

Figur 76.

Verlag von Gustav Fischer in Jena

Lith. Anst. v. A. Giltsch, Jena.

Tafel XLVI.

Figur 78.

Herz XV, Schn. 1100. — In der Aorta ist links hinten eine Klappenkommissur mit zugehörigen Klappenteilen aufgetreten. Die Pulmonalarterie gibt den linken Hauptast ab (cf. Textfigur 2). Der Zusammenhang zwischen rechtem Herzohr und Vorhof hat sich gelöst, während das linke weit mit der Vorhofshöhle kommuniziert. Der vordere muskuläre Vorsprung ist in seiner Größe etwas reduziert.

Figur 79.

Herz XV, Schn. 1230. — Das rechte Herzohr hat aufgehört. In der Aorta ist rechts und hinten eine Klappe in continuo getroffen; in der linken Aortenwand ist die Abgangstelle der linken Kranzarterie getroffen. Der Pulmonalarteriendurchschnitt hat mehr ovale Form angenommen. An der medianen Grenze zwischen Vorhof und linkem Herzohr, etwas links von dem vorderen muskulären Vorsprung (××) mündet eine kleine Vene in den Vorhof ein.

Figur 78.

Figur 79.

Verlag von Gustav Fischer in Jena

Tafel XLVII.

Figur 80.

Herz XV, Schn. 1301. — In dem länglichen Schrägschnitt durch die Lungenarterie ist rechts eine Klappenkommissur erschienen, an der Aorta vorn die Abgangstelle der rechten Coronararterie getroffen. Aus der Lage der allmählich auftretenden Klappenabschnitte ergibt sich, daß die Aorta eine linke Klappe (mit linker Coronararterie), eine rechte vordere (mit rechter Coronararterie) und eine rechte hintere Klappe besitzt. Die Wandung der Aorta geht hinten rechts in derbes Bindegewebe über, das sich nach rechts zwischen die rechts neben der Aorta angeschnittene basale Ventrikelmuskulatur und die muskuläre Vorderwand des Vorhofs vorschiebt. Der vordere muskuläre Vorsprung (*) hat sich abgeflacht, links von ihm findet sich der Durchschnitt durch die in Figur 79 in den Vorhof einmündende kleine Vene inmitten der Vorhofsmuskulatur. An der Stelle der Vena cava inferior, deren unterer Rand überschritten ist, baucht sich die hier rein fibröse Vorhofswand etwas nach hinten aus.

Figur 81.

Herz XV, Schn. 1367. — Die basale Ventrikelmuskulatur rechts von der Aorta hat sich erheblich vergrößert. An der hinteren und der linken Seite des Aortenostiums haben die Klappen aufgehört; die Wandung ist hier in derbes fibröses Gewebe übergegangen. Rechts und vorn sind noch Klappen getroffen. An der in der vorigen Figur zuerst erschienenen Klappenkommissur in der Pulmonalis sind Klappenteile aufgetreten. Die kleine von Vorhofsmuskulatur umgebene Vene hat sich beträchtlich erweitert.

Figur 81.

Figur 80.

Verlag von Gustav Fischer in Jena

Lith. Anst. v. A. Giltsch, Jena.

Tafel XLVIII.

Figur 82.

Herz XV, Schn. 1400. — An der den fibrösen Aortenring rechts hinten umscheidenden Vorhofsvorderwand hat sich ein kleiner Muskelkomplex in das derbe Bindegewebe vorgeschoben, dessen Elemente in ihrer histologischen Struktur durchaus dem Atrioventrikularknoten entsprechen. Der Komplex steht noch in Zusammenhang mit der etwas links von der erweiterten Coronarvene befindlichen Vorhofsmuskulatur. Direkt vor ihm grenzt die in den letzten Figuren bereits hier sichtbare basale Ventrikelmuskulatur nunmehr auf eine kurze Strecke direkt an das Aortenostium. Rechts von der noch immer schräg getroffenen Pulmonalarterie, vor dem Aortenostium, ist ein weiterer Komplex basaler Ventrikelmuskulatur neu aufgetreten. Von den Aortentaschen ist nur noch die rechte vordere im Schnitt getroffen.

Figur 83.

Herz XV, Schn. 1434. — Der Atrioventrikularknoten hat sich zungenförmig nach vorn gestreckt und nimmt eine subendokardiale Lage am Aortenostium in dem verbreiterten derben fibrösen Gewebe ein. Letzteres bildet links hinten und hinten die Begrenzung des Ostiums und sendet nach rechts zwischen der muskulären Vorhofswand und dem rechts vom Aortenostium gelegenen basalen Ventrikelmyokard einen Fortsatz aus; es entspricht demnach dem subaortalen Abschnitt des Septum fibrosum atrioventriculare, dem zentralen Bindegewebskörper. Das Aortenostium wird in der übrigen ganzen Zirkumferenz von Ventrikelmuskulatur umgeben.

Figur 83.

Figur 82.

Verlag von Gustav Fischer in Jena

Lith. Anst. v. A. Giltsch, Jena

Tafel XLIX.

Figur 84.

Herz XV, Schn. 1500. — Der Zusammenhang zwischen Atrioventrikularknoten resp. -bündel und der Vorhofsmuskulatur ist gelöst. Das Bündel liegt als kleiner Komplex subendokardial links am Aortenostium, eingebettet in das derbe Bindegewebe, das hinten die Scheidewand zwischen Aortenostium und Vorhof bildet und rechts hinten an das Ventrikelmyokard heranreicht. Der Abschnitt zwischen Ventrikelmyokard und der links hinter dem Atrioventrikularbündel befindlichen Vorhofsmuskulatur ist als basaler Teil einer Atrioventrikularklappe aufzufassen und zwar nach seiner Beziehung zur Aortenwand als Basis des vorderen Mitralsegels. — Das linke Herzohr hat den Zusammenhang mit der Höhle des Vorhofs verloren. Die Pulmonalarterie beginnt zwischen hinterer und rechter vorderer Klappe sich in den Conus arteriosus zu eröffnen. Zwischen ihr und dem Aortenostium findet sich eine relativ breite Muskelportion.

Figur 85.

Herz XV, Schn. 1601. — Das Aortenostium ist in die Ventrikelhöhle übergegangen, die nach hinten zu von einer in continuo getroffenen Atrioventrikularklappe gegen den unteren Abschnitt des Vorhofs abgegrenzt wird. Das Atrioventrikularbündel liegt subendokardial etwa in der Mitte der linken Seitenwand des Ventrikels; es hat sich bisher noch nicht geteilt. Der Conus arteriosus dexter ist als schmaler Spalt in Kommunikation mit der Pulmonalarterie angeschnitten.

Figur 84.

Figur 85

Verlag von Gustav Fischer in Jena

Lith Anst v J Feller, Jena

Tafel L.

Figur 86.

Herz XV, Schn. 1750. — Die Aortenausflußbahn des Ventrikels wird vom Conus arteriosus geschieden durch einen nach rechts sich verjüngenden Streifen von Muskulatur, der links hinten subendokardial das noch immer ungeteilte Atrioventrikularbündel trägt. Der Conus ist erheblich weiter geworden, die Pulmonalwand gleichzeitig kleiner. Vorhofsmuskulatur ist nur noch links und links hinten vorhanden.

Figur 87.

Herz XV, Schn. 1780. — Der zwischen Aortenausflußbahn und Conus arteriosus gelegene Muskelstreifen hat an der rechten Wand aufgehört, so daß nunmehr eine Kommunikation zwischen dem Conus und dem vor der allmählich in Sehnenfäden übergehenden Atrioventrikularklappe gelegenen Ventrikelabschnitt besteht. Der Rest des Muskelstreifens ragt von der linken Wand her in Form eines hornartigen Vorsprungs in das Ventrikellumen hinein; an seiner hinteren Fläche ist das ungeteilte Atrioventrikularbündel subendokardial nach rechts vorgerückt.

Figur 87.

Figur 86.

Verlag von Gustav Fischer in Jena

Lith. Anst. v. A. Giltsch, Jena.

Tafel LI.

Figur 88.

Herz XV, Schn. 1840. — Der den Rest der hinteren Abgrenzung des Conus arteriosus bildende muskuläre Vorsprung hat sich von der linken Ventrikelwand abgelöst und durchzieht nunmehr als allseitig von Endokard umgebener Muskelbalken die Ventrikelhöhle. Direkt unterhalb der Ablösung von der Ventrikelwand hat sich das an der hinteren Fläche des Balkens subendokardial gelegene Atrioventrikularbündel in mehrere Portionen geteilt, von denen die am meisten rechts gelegene von der Hinterfläche des Balkens abrückt und eine intramuskuläre Lage gewinnt, während die am meisten links gelegenen in kurze sogenannte falsche Sehnenfäden eintreten und in diesen zur benachbarten linken Ventrikelwand hinüberziehen, um an dieser subendokardial weiter nach abwärts zu verlaufen. — Im hinteren Abschnitt der Figur sind weitere Teile der Atrioventrikularklappen aufgetreten, die nunmehr zusammen mit den vorderen einen fast geschlossenen Ring, das Atrioventrikularostium, bilden. Von Vorhofsmuskulatur ist, abgesehen von der Spitze des linken Herzohres, nur rechts hinten noch ein kleiner Komplex im Schnitte getroffen.

Figur 89.

Herz XV, Schn. 1930. — Während der muskuläre Balken allmählich weiter nach rechts rückt und das am weitesten rechts gelegene Bündelchen der aus der Teilung des Atrioventrikularbündels hervorgegangenen Portionen in ihm eine intermuskuläre Lage gewonnen hat, ziehen die übrigen Portionen in Gestalt bogenförmig zwischen dem Balken und der linken Ventrikelwand sich ausspannender Sehnenfäden allmählich sämtlich zur Ventrikelwand hinüber und verlaufen an ihr subendokardial nach abwärts. Aus diesem Verhalten der Teilungsprodukte des Atrioventrikularbündels geht hervor, daß die rechte intermuskuläre Portion dem rechten Schenkel, die übrigen Portionen dem linken Schenkel des normalen Herzens entsprechen, und weiter läßt sich aus dem Verlaufe der beiden Schenkel entnehmen, daß die in der Abbildung rechts befindliche Hälfte des gemeinsamen Ventrikels dem normalen rechten, die links gelegene dem normalen linken Ventrikel entspricht.

Figur 88.

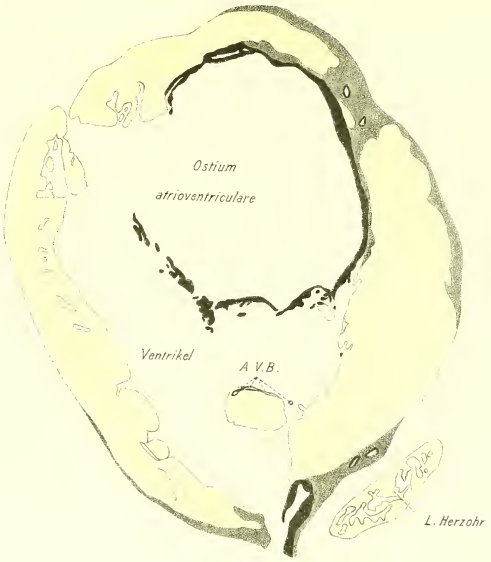

Figur 89.

Verlag von Gustav Fischer in Jena

Lith. Anst. v. A. Giltsch, Jena

Tafel LII.

Figur 90.

Herz XV, Schn. 2251. — Von den Atrioventrikularklappen sind nur die untersten Zipfel, sowie die Sehnenfäden getroffen. Rechts wie links sind Papillarmuskeln aufgetreten. Mit dem vordersten der rechts gelegenen hat sich der durch den Ventrikel hindurchziehende muskuläre Balken vereinigt, wobei der rechte Schenkel noch seine intermuskuläre Lage beibehalten hat. Die den linken Schenkel darstellenden Bündelchen haben sich an der linken Ventrikelwand vorn ausgebreitet.

Die Figuren 91—104 stellen Schnitte durch die einfache Herzanlage einer Duplicitas anterior dar. Die makroskopischen Verhältnisse finden sich in der Textfigur, die das Herz von vorn und hinten betrachtet wiedergibt. Von vorn sieht man aus dem anscheinend ungeteilten Ventrikel, der nur rechts oben von einem Herzohr etwas überlagert wird und rechts unten einen Teil des nach hinten verlagerten Vorhofs sichtbar läßt, in der Mitte der oberen Kante einen arteriellen Gefäßstamm hervorgehen, der sich nach kurzem Verlaufe in zwei bogenförmige nach links resp. rechts hinten ziehende Aeste gabelt und nach oben zwei nebeneinander aufsteigende Aeste abgibt. Es handelt sich zweifellos um die Aorta, die in zwei Aortenbogen übergeht, welch letztere die für die beiden kranialen Teile der Mißbildung bestimmten Bogenäste (*1—5*) entsenden. Links hinter dem Anfangsteil der Aorta

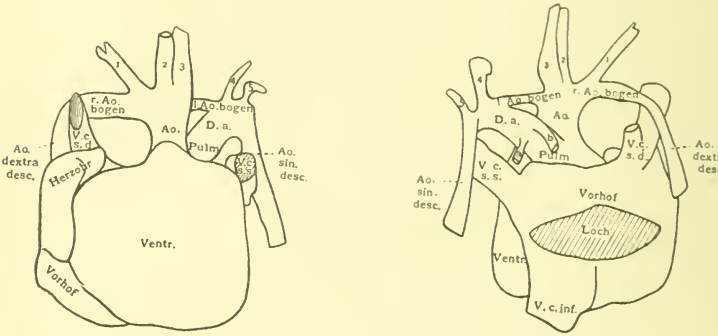

von vorn von hinten

Textfigur 3. *1—5* Aeste der Aortenbogen, *a* und *b* Hauptäste der Lungenarterie.

kommt der Stamm der Lungenarterie zum Vorschein, der mit gleich bleibendem Kaliber in den linken Aortenbogen als Ductus arteriosus übergeht, nach dem er nach hinten die beiden Hauptäste (*a* und *b*) für die Lungen abgegeben hat. Hinter dem rechts befindlichem Herzohr tritt der rechte obere Cavatrichter in die Erscheinung; die linke obere Hohlvene sieht man über die linke obere Ventrikelecke hervorragen. — Von hinten betrachtet, findet sich der ebenfalls anscheinend einfache Vorhof vorliegend, in den unten links die Vena cava inferior, oben rechts und links die beiden oberen Hohlvenen einmünden. Die Hinterwand des Vorhofs wurde gespalten zur Ausräumung des Inhalts. Durch das entstandene Loch sah man auf das frontal gestellte Ostium atrioventriculare, dessen Lage äußerlich durch die Atrioventrikularfurche deutlich markiert war.

Nach diesem makroskopischen Befunde wurde die Diagnose auf Cor biloculare gestellt mit unvollkommener Krümmung des primitiven Herzschlauches. Die mikroskopische Untersuchung ergab, daß diese Diagnose falsch war. — Das Herz wurde in toto eingebettet und senkrecht zur Achse des Aortenanfangsteils in 2200 Serienschnitte à 15 μ zerlegt.

Figur 91.

Herz XVI, Schn. 250. — Die Abbildung zeigt vorn das Aortenostium, resp. seinen Uebergang in den Conus aorticus, links hinten den Schrägschnitt durch die Pulmonalarterie, die hinten nach rechts und links die beiden Hauptäste abgibt. Hinter dem vom Vertrikelmyokard umgebenen Conus aorticus ist noch die hintere der auffallend dünnen, der Wand ziemlich eng anliegenden und zweifellos insuffizienten Aortenklappen getroffen, aus deren Sinus Valsalvae die einzige Kranzarterie des Herzens hervorgeht. Links neben dem Orificium ist die Aortenwand derb-fibrös verbunden mit der Wand der Lungenarterie, die hier Klappenteile aufweist.

Figur 90.

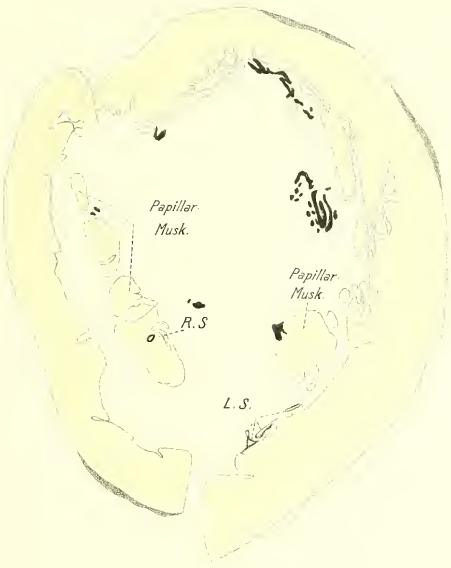

Figur 91.

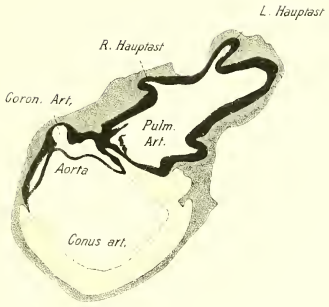

Verlag von Gustav Fischer in Jena

Lith. Anst. v. A. Giltsch, Jena.

Tafel LIII.

Figur 92.

Herz XVI, Schn. 400. — Von der hinteren Aortenklappe ist nur noch ein Rest des Ansatzrandes getroffen. Der Conus aorticus wird rings von Myokard umgeben, das auch zur Hälfte etwa das Pulmonalostium umschließt. In letzterem sind Teile der Klappen, deren Zahl und Stellung nicht mit Sicherheit zu eruieren ist, zu sehen. Die beiden Hauptäste der Lungenarterie liegen als isolierte Durchschnitte hinter dem Pulmonalostium. In einiger Entfernung rechts hinter dem von Conus aorticus und Pulmonalostium gebildeten Komplex ist die rechte obere Hohlvene angeschnitten.

Figur 93.

Herz XVI, Schn. 500. — Die zwischen Conus aorticus und Pulmonalarterie von vorn her eingeschobene Muskelwand hat in ihrer hinteren Hälfte aufgehört, so daß nunmehr eine gemeinsame arterielle Ausflußbahn (Conus arteriosus communis) im Schnitt vorliegt, an deren hinterer Wandung rechts noch Klappen- und Wandteile der Lungenarterie vorliegen. Die Kranzarterie hat sich geteilt, die Aeste rücken nach rechts und links auseinander. In der Wandung der rechten oberen Hohlvene sind quergestreifte Muskelfasern aufgetreten. An zwei Stellen ist der oberste Teil des Vorhofs (*A*) im Schnitte getroffen.

Figur 92.

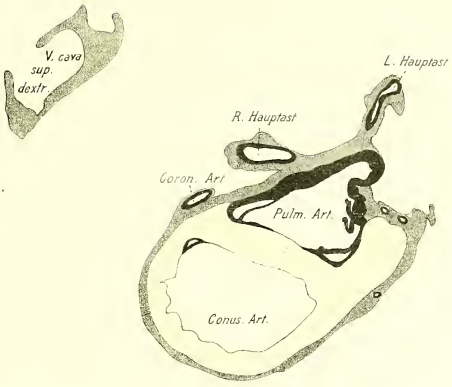

Figur 93.

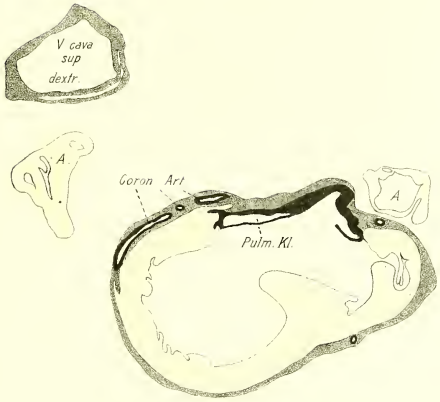

Verlag von Gustav Fischer in Jena

Tafel LIV.

Figur 94.

Herz XVI, Schn. 800. — Der Conus arteriosus communis hat sich erweitert und zeigt in seiner Wandung trabekuläre Formationen. Er wird durch einen von der Vorderwand nach hinten vorspringenden Muskelkegel in einen kleineren linken Abschnitt (aus dem die Lungenarterie hervorgegangen ist) und einem größeren rechten (der die Aorta entsandt hat) geteilt, die entlang der Hinterwand miteinander kommunizieren. Getrennt von ihm durch das in der Atrioventrikularfurche befindliche Bindegewebe ist der Vorhof getroffen mit der Einmündungsstelle der rechten oberen Hohlvene und der schräg durchschnittenen linken Vena cava superior.

Figur 95.

Herz XVI, Schn. 850. — Die Trennung der beiden Abschnitte des Conus arteriosus communis ist dadurch, daß der vorspringende Muskelkegel die Hinterwand erreicht und sich mit ihr vereinigt hat, eine vollständige geworden. Die linke obere Hohlvene ist in die Höhle des Vorhofs eingemündet, zwischen ihr und dem linken Abschnitt des Ventrikels findet sich das rudimentäre linke Herzohr. An der Grenze zwischen rechtem Herzohr und der Hinterwand des Vorhofs liegt in der Umgebung eines Kranzarterienastes der Sinusknoten.

Figur 94.

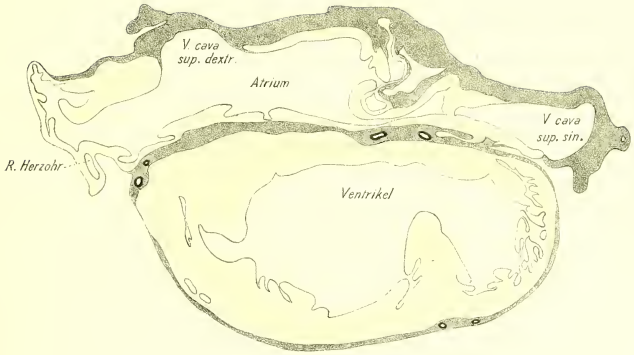

Figur 95.

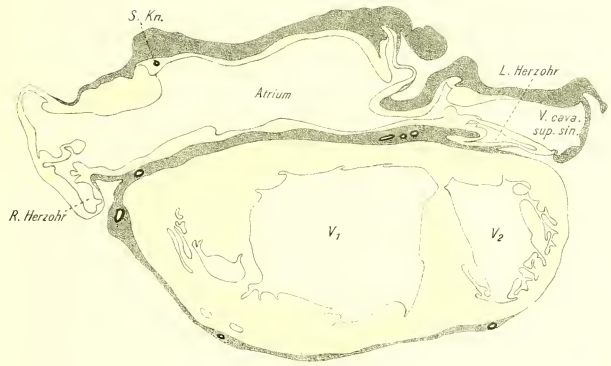

Verlag von Gustav Fischer in Jena

Lith. Anst. v. A. Gilbert, Jena

Tafel LV.

Figur 96.

Herz XVI, Schn. 950. — Die Verhältnisse haben sich nur insofern geändert, als die Kommunikation zwischen der linken oberen Hohlvene und der Vorhofshöhle wieder aufgehört hat: zwischen beiden findet sich eine dünne, in Falten gelegte Scheidewand.

Figur 97.

Herz XVI, Schn. 1095. — Die zwischen den beiden Abschnitten des Ventrikels gelegene Muskelwand ist in ihrem mittleren Abschnitte durch tief eingreifende, mit den Ventrikelhöhlen zusammenhängende Spalträume stark reduziert. Zwischen dem rechten Abschnitte und dem Vorhof ist die Basis der „oberen" Atrioventrikularklappen erreicht. Das rudimentäre linke Herzohr kommuniziert mit dem Vorhof; an der Kommunikationsstelle wölbt sich ein dünngestielter, von der Scheidewand zwischen Atrium und linker oberer Hohlvene ausgehender Muskelwust (s) nach rechts vor.

Figur 96.

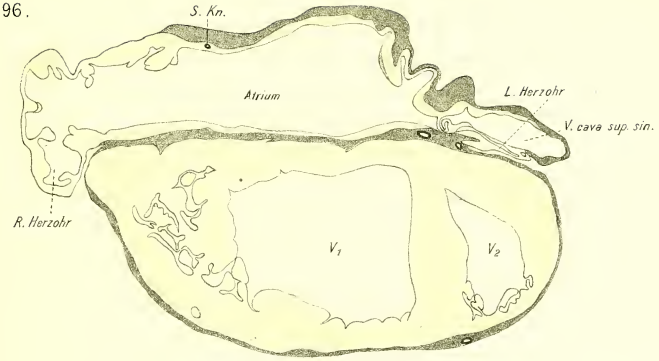

Figur 97.

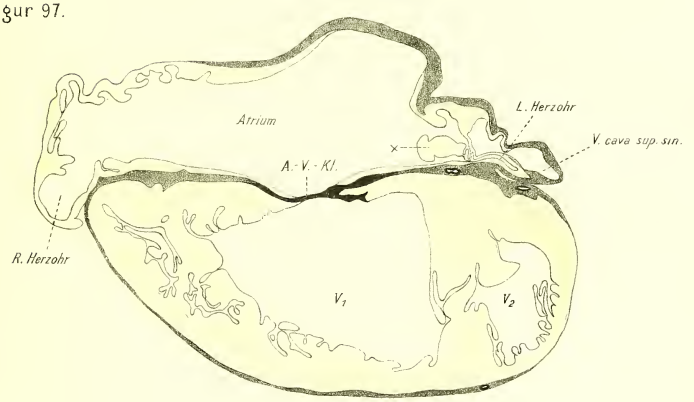

Verlag von Gustav Fischer in Jena

Lith. Anst. v. A. Giltsch, Jena

Tafel LVI.

Figur 98.

Herz XVI, Schn. 1220. — Die beiden Ventrikelabschnitte kommunizieren wieder miteinander, nachdem die aufeinander zu verlaufenden Spalträume in der Scheidewand sich vorn vereinigt haben. Die Basis der Atrioventrikularklappen setzt sich nach rechts und namentlich nach links als derbes fibröses Gewebe zwischen Vorhof und Ventrikel fort. Der erwähnte Muskelwulst (M) an der Einmündungsstelle des rudimentären linken Herzohrs hat sich mit der Vorderwand des Vorhofs vereinigt, so daß die Kommunikation zwischen Vorhof und Herzohr wieder aufgehoben ist. Etwas rechts von diesem Wulst ist ein zweiter (M) an der Vorderwand des Vorhofs mit nach links überhängendem Ende aufgetreten; zwischen beiden liegt das fibröse Gewebe, das sich von der Basis der Atrioventrikularklappen nach links hin zwischen Vorhof und Ventrikel vorgeschoben hat, dem Lumen des Vorhofs an. In der Hinterwand des Vorhofs ist das „Loch" (cf. Textfigur 3) erreicht. Die linke obere Hohlvene ist definitiv in den Vorhof eingemündet. — Von der rechten Fläche des Scheidewandrestes zwischen den beiden Ventrikelabschnitten ragt ein zahnartiger Fortsatz (ZF) nach hinten gegen die Basis der linken Atrioventrikularklappe vor.

Figur 99.

Herz XVI, Schn. 1280. — Das Atrioventrikularostium zwischen rechtem Ventrikelabschnitt und Vorhof ist erreicht. Gleichzeitig ist die Trennung zwischen den beiden Ventrikelabschnitten (V_1 und V_2) wieder eine vollständige geworden, und ist ein weiterer Ventrikelabschnitt (V_3) dadurch zustande gekommen, daß der zahnartige Fortsatz der rechten Scheidewandfläche (ZF) mit dem fibrösen Gewebe der Atrioventrikularklappenbasis in Zusammenhang getreten ist. Außerdem hat sich dadurch, daß die beiden vorspringenden Muskelwülste an der Vorderwand des Vorhofs sich mit ihren freien Enden vereinigt haben, ein direkt hinter dem mit V_3 bezeichneten Ventrikelabschnitt gelegener Teil des Vorhofs als A_2 vom übrigen Vorhof abgesondert. Dieser in sich abgeschlossene Teil A_2 wird von dem Ventrikelabschnitt V_3 nur durch eine derb-fibröse Wand geschieden, die sich des weiteren als der obere basale Abschnitt eines zweiten atrioventrikulären Klappenapparates erweist. Die Scheidewand zwischen den Ventrikelabschnitten V_1 und V_2 ist im hinteren Abschnitte rein fibrös.

Figur 98.

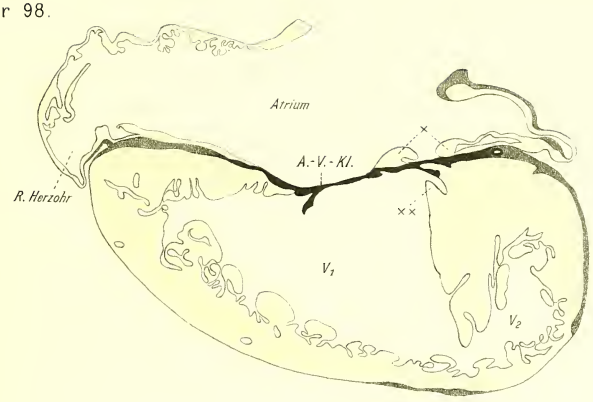

Figur 99.

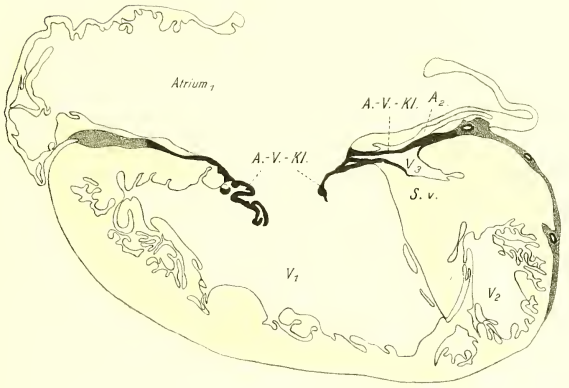

Verlag von Gustav Fischer in Jena

Lith. Anst. v. A. Giltsch, Jena.

Tafel LVII.

Figur 100.

Herz XVI, Schn. 1350 — Die Verhältnisse haben sich nur insofern geändert, als in dem fibrösen hinteren Teil der Scheidewand zwischen V_1 und V_3 ein Muskelbündel aufgetreten ist, das nach seinem ganzen Verhalten nichts anderes als der Stamm des Atrioventrikularsystems sein kann. Außerdem steht V_1 wieder in offener Kommunikation mit V_2.

Figur 101.

Herz XVI, Schn. 1400. — Zwischen A_2 und V_3 ist eine Kommunikation hergestellt: das linke Ostium atrioventriculare ist erreicht. Das Atrioventrikularbündel ist in Teilung begriffen; sein linker Schenkel zieht subendokardial an der Scheidewand zwischen V_3 und V_1 abwärts, während der rechte sich gleich nach der Teilung in die Scheidewandmuskulatur einsenkt. V_1 und V_2 sind wieder durch trabekuläre Brücken voneinander getrennt. Von der Vorderwand von V_1 ragen mehrere Papillarmuskeln gegen das rechte Atrioventrikularostium in den Ventrikelhohlraum vor.

Aus dem Verhalten der einzelnen Herzteile und aus ihren Beziehungen zueinander läßt sich mit Sicherheit schließen, daß kein Cor biloculare vorliegt, vielmehr beide Ventrikel und beide Vorhöfe angelegt und, wenn auch linkerseits rudimentär, ausgebildet sind. Die beiden Vorhöfe A_1 und A_2 kommunizieren durch eine Oeffnung mit gewulsteten muskulären Rändern (cf. Figur 98) miteinander. Der rudimentäre Vorhof (A_2) ist außerordentlich eng und in sagittaler Richtung plattgedrückt, so daß er einen frontal gestellten Spalt bildet, dessen Hinterwand vom Septum atriorum dargestellt wird; er kommuniziert durch das linke Ostium atrioventriculare, das einen nur unvollkommen ausgebildeten Klappenapparat (diaphragmaartig, Sehnenfäden fehlen) besitzt, mit dem ebenfalls engen Ventrikel V_3. Dieser steht mit dem großen Ventrikel V_1 durch einen oberhalb des Septum membranaceum resp. vor ihm befindlichen Defekt (cf. Figur 98) in Verbindung. Aus dem Verhalten des Atrioventrikularsystems resp. seiner beiden Schenkel geht mit Sicherheit hervor, daß V_1 den rechten, V_3 den linken Ventrikel vorstellt. Da, wo die die beiden Atrioventrikularostien umgebenden Annuli fibrosi zusammenstoßen und miteinander verschmelzen, liegt der central fibrous body, von dem aus nach vorn das Septum membranaceum ventriculorum ausgeht. Es fehlt in diesem Herzen jegliche Beziehung zwischen zentralem Bindegewebskörper und der Wurzel der Aorta (resp. der Pulmonalis, wie bei der vorliegenden Transposition und dem Abgang beider Arterien aus dem rechten Ventrikel zu erwarten gewesen wäre). Die in der Serie bald vorhandene, bald wieder aufhörende Scheidung der Ventrikelabschnitte V_1 und V_2 wird durch breite trabekuläre Brücken bedingt, die sich durch den Hohlraum des Conus arteriosus communis und den weiten rechten Ventrikel ausspannen. Wichtig ist schließlich die Feststellung, daß die Pars membranacea septi völlig unabhängig vom Truncus zur Entwicklung gelangt ist.

Figur 100.

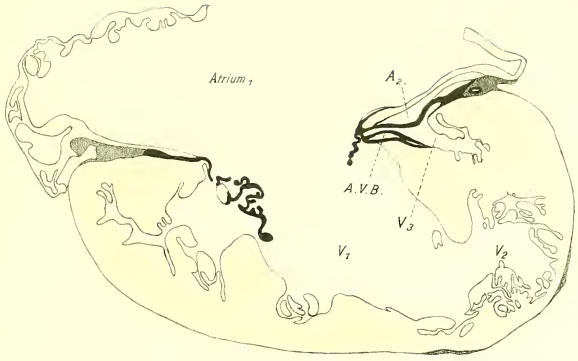

Figur 101.

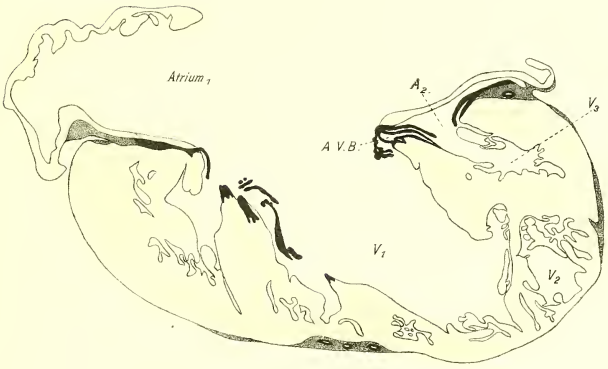

Verlag von Gustav Fischer in Jena. Lith. Anst. v. A. Giltsch, Jena.

Tafel LVIII.

Figur 102.

Herz XVI, Schn. 1550. — Während vom vorderen Teil des Stammes und von den Schenkeln des Atrioventrikularsystems nichts mehr mit Sicherheit nachzuweisen ist, hängt der hintere Teil des Stammes unter Formation des Knotens mit der Vorhofsmuskulatur nunmehr zusammen. Von der Vorderwand des rechten Ventrikels ragt ein Papillarmuskelbauch gegen die linke Seite des Ostium atrioventriculare dextrum in die Ventrikelhöhle vor.

Figur 103.

Herz XVI, Schn. 1850. — Das linke Ostium atrioventriculare und der linke Vorhof haben aufgehört; der linke Ventrikel erscheint überall von Ventrikelmyokard umgeben. An der hinteren Vorhofswand ist der untere Rand des „Loches" überschritten (cf. Textfigur 3). — Man beachte, wie sich an der rechten Wand des rechten Ventrikels das basale Ventrikelmyokard der Atrioventrikularklappe folgend umschlägt und in den Ventrikelhohlraum einstülpt!

Figur 102.

Figur 103.

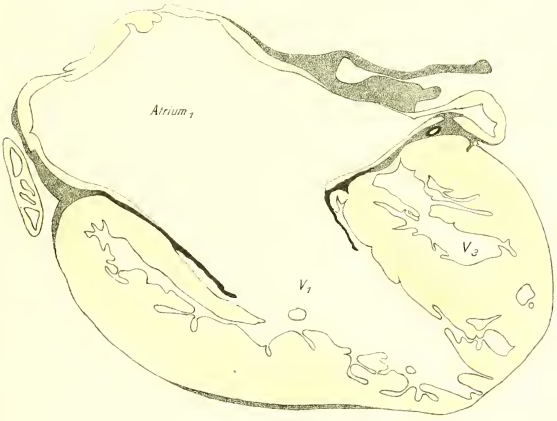

Verlag von Gustav Fischer in Jena

Lith. Anst. v. A. Giesch, Jena

Tafel LIX.

Figur 104.

Herz XVI, Schn. 2100. — Das Lumen des rechten Ventrikels ist stark reduziert, das des linken hat aufgehört. Der rechte Ventrikel wird vom rechten Vorhof getrennt durch den unteren (resp. hinteren) basalen Abschnitt des atrioventrikularen Klappenapparates.

Die Figuren 105—114 entsprechen Querschnitten durch die doppelte, aber zusammenhängende und in einem Herzbeutel gelegene Herzanlage eines Thoracopagus. Die Anlage setzte sich aus einem kleineren rechten und einem größeren linken Abschnitt zusammen, die, von vorn betrachtet, durch eine tiefe sagittale Furche im ventrikulären Anteile voneinander getrennt erschienen (cf. Textfigur 4). Zwischen den Basen beider Abschnitte fand sich ein anscheinend gemeinsames Herzohr, das von der hinter ihm aufsteigenden ebenfalls gemeinsamen oberen Hohlvene überragt wurde. Aus dem kleineren rechten Abschnitt ging vorn an der Ventrikelbasis ein großes arterielles Gefäß hervor,

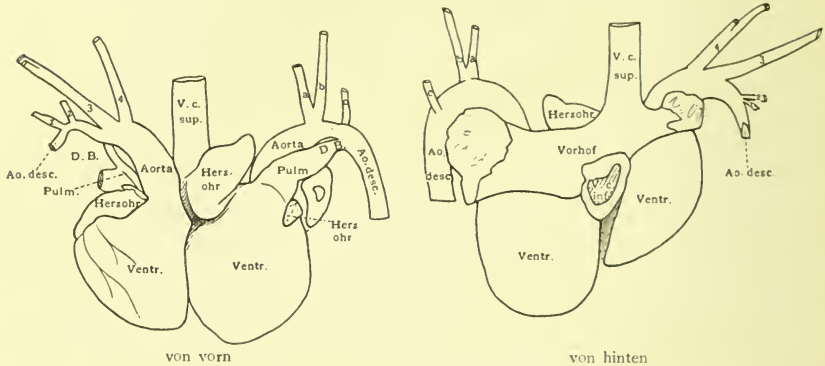

von vorn — von hinten

Textfigur 4. *1*—*4* und *a*—*c* Bogenäste.

das nach kurzem kranialwärts gerichteten Verlauf nach hinten und rechts umbog, wobei es die den Aortenbogenästen entsprechenden Hals- und Armarterien abgab (*1*—*4*). Hinter ihm trat ein weiteres arterielles Gefäß zum Vorschein, das mit ersterem an der Unterfläche des Bogens durch den Ductus arteriosus kommunizierte. Aus dem linken größeren Abschnitt der Herzanlage traten Pulmonalis und Aorta in ungefähr normaler Stellung hervor. — Von hinten betrachtet, fand sich ein gemeinsamer Vorhof mit drei Herzohren vor, in den die einfach angelegten Hohlvenen einmündeten. — Die Herzanlage wurde in toto eingebettet und parallel zur Ventrikelbasis in 1170 Serienschnitte à 15 μ (bis etwa zur Mitte des größeren linken Ventrikelabschnittes) zerlegt.

Figur 105.

Herz XVII, Schn. 325. — Der Schnitt hat in der Mitte die Verbindung zwischen oberer Hohlvene und dem großen Herzohr getroffen, das, wie die Serie des weiteren zeigt, zur linken Herzanlage zu rechnen ist. An der Vorderwand der Kommunikationsgegend findet sich in der Umgebung des in einer dem Sulcus terminalis entsprechenden Furche gelegenen Arterienastes der Sinusknoten (*S. Kn.*). Rechts von dem Cavaquerschnitt liegt isoliert angeschnitten das makroskopisch nicht bemerkte linke Herzohr der rechten Herzanlage. Rechts wiederum von diesem ist die kleinkalibrige rechte Pulmonalarterie quer getroffen, und dieser direkt vorgelagert, durch lockeres Bindegewebe mit ihr verbunden, findet sich der Durchschnitt durch die sehr viel weitere rechte Aorta. Im hinteren Abschnitte des Schnittes ist die obere Wand des Vorhofs angeschnitten. Der linken Aorta ist links vorgelagert die linke Pulmonalarterie, die infolge des schrägen Durchschnittes mit dem Ductus arteriosus noch in Zusammenhang erscheint.

Figur 104.

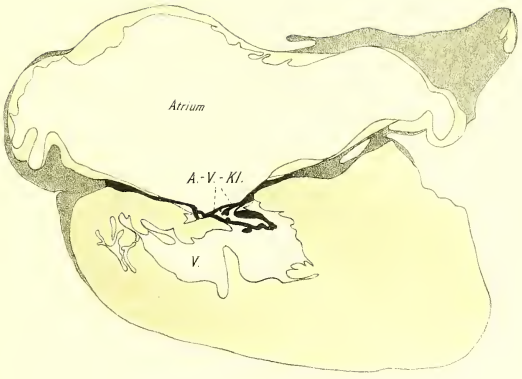

Figur 105.

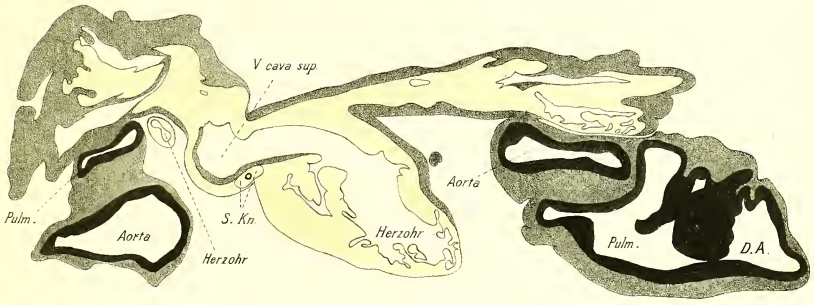

Verlag von Gustav Fischer in Jena

Lith. Anst. v. A. Giltsch, Jena.

Tafel LX.

Figur 106.

Herz XVII, Schn. 450. — An der linken Aorta sind die Orificien der beiden Coronararterien getroffen; nach ihrer Lage sowie nach dem Verhalten der ebenfalls aufgetretenen Klappenkommissuren kann man in der linken Herzanlage eine hintere, eine linke und eine rechte vordere Aortentasche unterscheiden. Hinter der linken Aorta ist die Höhle des Vorhofs (*A*) eröffnet, die links mit der des linken Herzohres der linken Herzanlage zusammenhängt. Rechts neben der Wand der schräg und noch in Zusammenhang mit dem Ductus arteriosus getroffenen linken Lungenarterie findet sich bereits basale Ventrikelmuskulatur. — Die Stellung der beiden rechten großen Arterien zueinander hat sich insofern etwas verschoben, als die Aorta vor der Lungenarterie etwas nach links gerückt ist. Rechts neben der rechten Pulmonalis und Aorta ist das rechte Herzohr der rechten Herzanlage aufgetreten. Hinter der Pulmonalis ist auch hier der Vorhof auf eine Strecke eröffnet.

Figur 107.

Herz XVII, Schn. 510. — An der rechten Aorta sind die Orificien der beiden Coronararterien getroffen; nach ihrer Lage und dem Verhalten der namentlich in der nächsten Figur deutlich hervortretenden Klappen kann man in der rechten Herzanlage eine vordere, eine linke und eine rechte Aortentasche unterscheiden; die Coronararterien entspringen dem Sinus Valsalvae der rechten und linken Klappe. An der engen rechten Pulmonalis sind Klappenkommissuren bemerkbar; sie besitzt nur zwei Klappen (eine rechte und eine linke). Die Höhle der rechten Vorhofshälfte kommuniziert rechts mit dem rechten Herzohr der rechten, links mit dem rechten der linken Herzanlage. — In der linken Pulmonalis sind Klappenteile aufgetreten; der Zusammenhang mit dem Ductus arteriosus besteht noch.

Figur 108.

Herz XVII, Schn. 650. — Der gemeinsame Vorhof ist in ganzer Ausdehnung angeschnitten; er wird durch eine dünne gefaltete und perforierte Membran (*S.a*), die dem Septum atriorum der linken Herzanlage zu entsprechen scheint, in einen größeren rechten und einen kleineren linken Hohlraum zerlegt. In den rechten mündet die obere Hohlvene, und es stehen mit ihm in Kommunikation die beiden Herzohren der rechten, sowie das rechte Herzohr der linken Herzanlage, während mit dem kleineren linken Abschnitt nur das linke Herzohr der linken Herzanlage zusammenhängt. — Zwischen rechter Pulmonalarterie und Aorta ist basale Ventrikelmuskulatur aufgetreten. Die linke Aorta ist in die Aortenausflußbahn des linken Ventrikels (Conus sin.) übergegangen, die rechte Pulmonalarterie beginnt sich in den rechten Conus arteriosus zu eröffnen, beide werden ebenfalls durch basale Ventrikelmuskulatur voneinander getrennt. Die Wandung der linken Aortenausflußbahn (resp. die Wurzel der Aorta) geht nach rechts und hinten in derbes Bindegewebe über, das dem linken central fibrous body entspricht.

Figur 106.

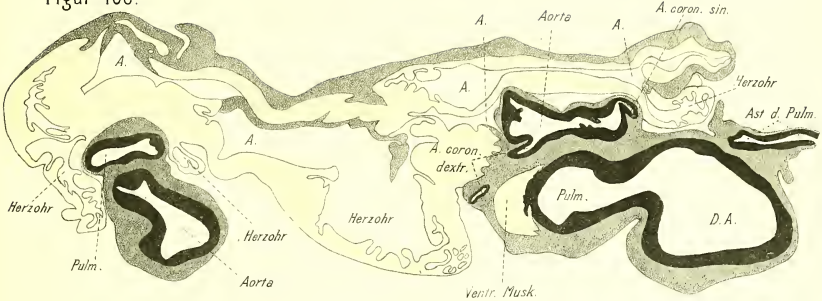

Figur 107.

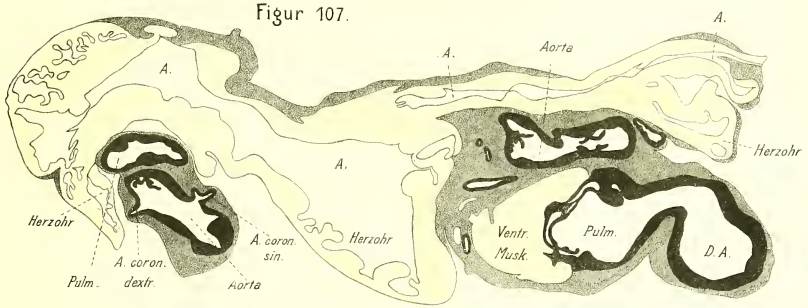

Figur 108.

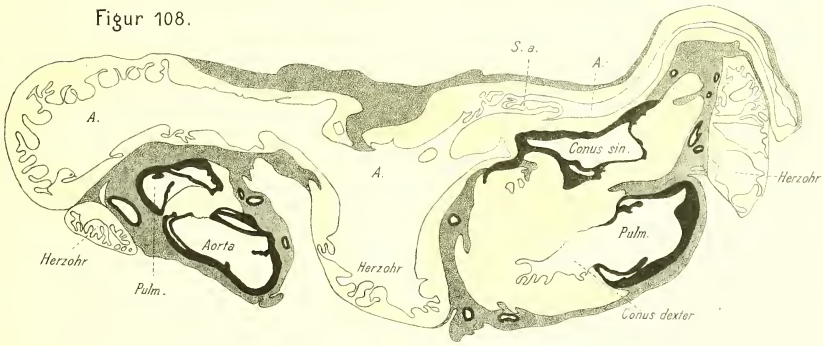

Verlag von Gustav Fischer in Jena
Lith. Anst. v. A. Giltsch, Jena.

Tafel LXI.

Figur 109.

Herz XVII, Schn. 750. — In der rechten Herzanlage ist die Pulmonalarterie in einen von einem Trabekel durchzogenen Spaltraum, die Aorta, von der nur der Ansatzteil der vorderen Klappe noch getroffen ist, in eine ebenfalls schmale Ventrikelhöhle übergegangen; beide Hohlräume werden getrennt und rings umgeben von Ventrikelmuskulatur. — Linkerseits geht von dem den vordersten Teil des Vorhofseptums bildenden zentralen Bindegewebskörper nach vorn hin das Septum membranaceum, nach links das vordere Mitralsegel und nach rechts das mediale Tricuspidalsegel aus. Der vom Tricuspidalsegel nach rechts und hinten begrenzte Abschnitt vom rechten Ventrikel (*R. V.*) steht noch nicht in Zusammenhang mit dem Conus arteriosus dexter, an dessen rechter und vorderer Wandung noch Teile der Pulmonalklappen getroffen sind. — Denkt man sich den hinter dem großen rechten Herzohr der linken Anlage gelegenen Vorhofsabschnitt nach rechts hin gegen den übrigen Vorhof abgeschlossen, so hat man in der ganzen linken Herzanlage annähernd die Verhältnisse vor sich, die man bei etwas schräger Schnittrichtung in normalen Herzen anzutreffen pflegt.

Figur 110.

Herz XVII, Schn. 825. — Der spaltförmige Hohlraum, aus dem die rechte Lungenarterie hervorgegangen ist, hat sich nach vorn in die Ventrikelhöhle, in die die Aorta überging, eröffnet, so daß nunmehr in der rechten Herzanlage ein einziger Ventrikel dem Vorhofe vorgelagert ist. — In den central fibrous body der linken Herzanlage hat sich von hinten her, noch in Zusammenhang mit der Vorhofseptummuskulatur, das linke Atrioventrikularbündel vorgeschoben. Das Tricuspidalostium ist erreicht, der venöse Abschnitt des rechten Ventrikels der linken Anlage kommuniziert weit mit dem Conus arteriosus dexter.

Figur 109.

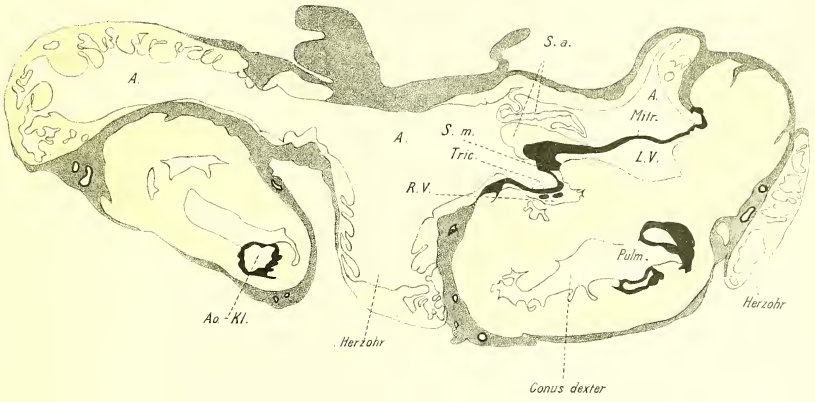

Figur 110.

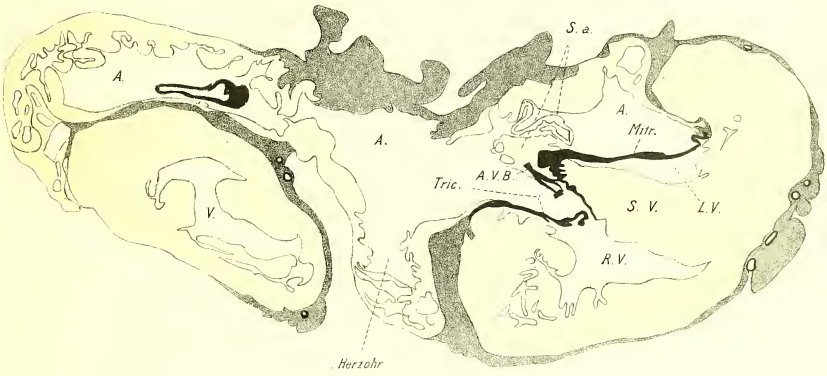

Verlag von Gustav Fischer in Jena

Lith. Anst. v. A. Giltsch, Jena

Tafel LXII.

Figur 111.

Herz XVII, Schn. 925. — Rechterseits ist das Atrioventrikularostium getroffen: der rechte Teil des gemeinsamen Vorhofs steht in weiter Kommunikation mit der Ventrikelhöhle der rechten Herzanlage; am Uebergang vom Vorhof in den Ventrikel sind verschiedene Teile der Atrioventrikularklappen getroffen, deren Anordnung darauf hindeutet, daß hier Klappenmaterial im Ueberschuß angelegt und entwickelt ist. Die mit dem nach hinten vorgestülpten linken Teil der vorderen Vorhofswand in Verbindung stehende Klappe geht nach vorn hin über in derbes fibröses Bindegewebe, das linke Vorhofs- und linke Ventrikelwand voneinander trennt, somit eine Verdickung des in der Einzahl vorhandenen Annulus fibrosus der rechten Herzanlage darstellt und als Aequivalent des central fibrous body anzusprechen ist. Diese Annahme wird dadurch bekräftigt, daß von der angrenzenden Vorhofsmuskulatur aus ein Muskelbündel in das derbe Bindegewebe eintritt, das nach seinem weiteren Verhalten für das Atrioventrikularbündel der rechten Herzanlage zu gelten hat. — In der Mitte der Hinterwand des gemeinsamen Vorhofs ist die Einmündungsstelle der Vena cava inferior getroffen. Die Verhältnisse in der linken Herzanlage entsprechen ungefähr der Norm.

Figur 111.

Verlag von Gustav Fischer in Jena

Lith. Anst. v. A. Giltsch Jena

Tafel LXIII.

Figur 112.

Herz XVII, Schn. 985. — Das als Atrioventrikularbündel anzusprechende Muskelbündel in der rechten Herzanlage ist zwischen die Muskulatur der linken Ventrikelwand vorgedrungen und zieht in dieser nach vorn (resp. unten). Hinter ihm buckelt sich die Ventrikelwand nach rechts hinten kegelig vor. Die Muskulatur der rechten Ventrikelwand hat sich nach hinten vorgeschoben und verdrängt sozusagen allmählich die Vorhofsmuskulatur an der Hinterwand nach links. Von dem atrioventrikularen Klappenapparat sind noch Teile getroffen, ebenso vom central fibrous body. — Linkerseits hat der Vorhof links von der Einmündungsstelle der unteren Hohlvene aufgehört. Der rechte Ventrikel der linken Herzanlage kommuniziert noch weit mit dem vor der Vena cava inferior gelegenen Vorhofsabschnitt (*A*).

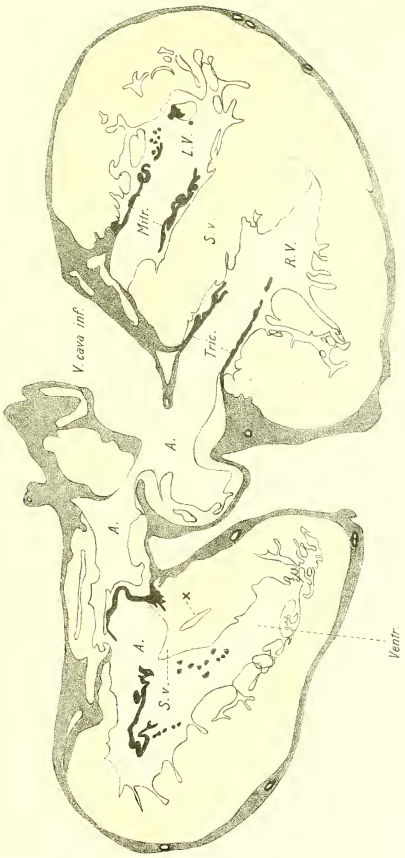

Figur 112.

Verlag von Gustav Fischer in Jena

Tafel LXIV.

Figur 113.

Herz XVII, Schn. 1025. — Der nach hinten rechts vorgeschobene kegelförmige Vorsprung der linken Ventrikelwand in der rechten Herzanlage hat sich mit der Hinterwand des Ventrikels vereinigt und bildet so eine Scheidewand (*S.v.*) zwischen dem vorn und rechts gelegenen Ventrikel und einem Hohlraum, der, wie die nächste Figur zeigt, auch als Ventrikelteil zu bezeichnen ist. Das Atrioventrikularbündel ist weiter nach vorn gerückt. — Die Einmündungsstelle der unteren Hohlvene ist überschritten. Zwischen beiden Herzanlagen finden sich noch zwei voneinander geschiedene Abschnitte des gemeinsamen Vorhofs, von denen der mehr links und vorn gelegene noch durch das Tricuspidalostium mit dem rechten Ventrikel der linken Herzanlage kommuniziert.

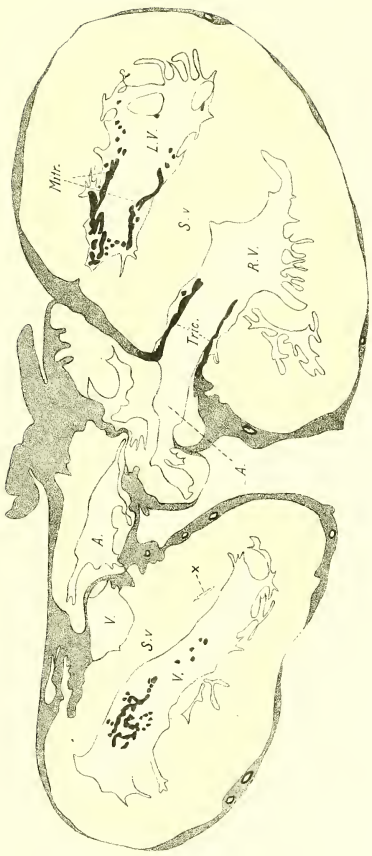

Figur 113.

Verlag von Gustav Fischer in Jena

Lith. Anst. v. A. Giltsch, Jena

Tafel LXV.

Figur 114.

Herz XVII. Schn. 1170. — Die ventrikulären Abschnitte beider Herzanlagen sind völlig voneinander getrennt und bilden sozusagen je ein geschlossenes Ganzes. Zwischen ihnen sind noch die untersten Ausbuchtungen des gemeinsamen Vorhofs getroffen. In der linken Herzanlage entsprechen die Verhältnisse der Norm; in der rechten läßt sich ein größerer vorderer und ein kleinerer hinterer Ventrikelabschnitt unterscheiden. Von der Hinterwand des vorderen Abschnittes aus ragt ein Papillarmuskel in die Ventrikelhöhle vor. An seinem Fuße beginnt das Atrioventrikularbündel (8), das bis hierher sicher zu verfolgen ist, sich auszubreiten.

Sucht man sich die Verhältnisse an diesem Doppelherzen im Geiste plastisch zu rekonstruieren, um zu einer Diagnose zu gelangen, so kann man zunächst konstatieren, daß der relativ normalen linken Anlage, zu der die gemeinsame obere Hohlvene mit dem Sinusknoten und die gemeinsame Cava inferior zu rechnen ist, eine schwer mißbildete rechte Anlage durch eine weite Vorhofskommunikation anhängt. Diese rechte Anlage besitzt nur einen Vorhof mit zwei Herzohren (einem großen rechten und einem kleinen linken); diese umfassen partiell von hinten her die transponierten und aus einem nur unterhalb des Gefäßursprungs und im untersten Abschnitt zweigeteilten Ventrikel hervorgehenden arteriellen Gefäßstämme, von denen die Pulmonalis nur zwei Taschen, die Aorta eine vordere, eine linke und eine rechte aufweist. An dem Atrioventrikularostium finden sich allem Anschein nach im Ueberschuß angelegte Klappenteile, die in Zusammenhang mit dem einfach angelegten, aber difformierten Annulus fibrosus stehen. Dieser zeigt an zirkumskripter Stelle auf der linken Seite eine in die Umgebung ausstrahlende Verdickung, durch die eine dem Atrioventrikularbündel entsprechende Portion der angrenzenden Vorhofsmuskulatur hindurchzieht, um nach intermuskulärem Verlauf in der linken Ventrikelwand, resp. dem rudimentären unteren Ventrikelseptum sich an dem Fuße eines vorn links im Ventrikel gelegenen Papillarmuskels auszubreiten. Nach diesem Verhalten ist die Verdickung des Annulus fibrosus als Aequivalent des central fibrous body anzusehen. Das Atrioventrikularbündel teilt sich nicht, der Stamm setzt sich vielmehr direkt in einen Schenkel fort, der nach seinem Verlauf und seiner Ausbreitung dem normalen rechten Schenkel gleich zu werten ist. Weiter läßt sich schließen, daß der vordere große Abschnitt des in der Nähe der Herzspitze zweigeteilten Ventrikels dem normalen rechten Ventrikel entspricht.

Frommannsche Buchdruckerei (Hermann Pohle) in Jena. — 4009

Figur 114.

Verlag von Gustav Fischer in Jena

Lith. Anst. v. A. Kratsch, Jena.

Sammlung anatomischer und physiologischer Vorträge und Aufsätze.

Hrsg. von Prof. Dr. **E. Gaupp,** Freiburg i. Br. und Prof. Dr. W. **Trendelenburg,** Freiburg i. Br.

U. a. sind erschienen:

2. Heft: **Elektro-Kardiogramme.** Von A. Samojloff, Professor der Physiologie in Kasan. Mit 22 Textfiguren. 1909. Preis: 1 Mark.
7. Heft: **Phono-Kardiogramme.** Von Prof. Dr. Otto Weiß, Königsberg. Mit 41 Figuren im Text. 1909. Preis: 1 Mark 50 Pf.
9. Heft: **Missbildung und Variationslehre.** Von Prof. Dr. Ernst Schwalbe in Rostock. Mit 7 Textfiguren. 1910. Preis: 80 Pf.
12. Heft: **Die Elemente des Herzmuskels.** Von Prof Dr. A. Dietrich, Charlottenburg. Mit 3 Textfiguren. 1910. Preis: 1 Mark 20 Pf.

Die Morphologie der Mißbildungen des Menschen und der Tiere.

Ein Hand- und Lehrbuch für Morphologen, Physiologen, praktische Aerzte und Studierende. Unter Mitwirkung zahlreicher Fachgenossen. Herausgegeben von Dr. **Ernst Schwalbe,** o. ö. Prof. d. allgem. Pathologie u. pathol. Anatomie an der Universität Rostock.

I. Teil: **Allgemeine Mißbildungen (Teratologie).** Eine Einführung in das Studium der abnormen Entwicklung. Mit 1 Tafel und 165 Abbildungen im Text. 1906. Preis: 6 Mark.

II. Teil: **Die Doppelbildungen.** Mit 2 Tafeln und 394 z. T. farbigen Textabbildungen. 1907. Preis: 11 Mark.

Teil I u. II, in einen Band gebunden, Preis: 19 Mark 50 Pf.

III. Teil: **Die Einzelmissbildungen.**

1. Lieferung, enthaltend: I. Abteilung: **Missbildungen der äusseren Form.** 1. Kapitel: Missbildungen des ganzen Eies. Missbildungen der gesamten Form des Embryos und des Individuums der postfötalen Periode. Von E. Schwalbe. 2. und 3. Kapitel: Die Missbildungen des Rumpfes. Von Privatdozent Dr. Kermauner (Wien). Mit 56 z. T. farbigen Abbildungen im Text. II. Abteilung: **Missbildungen der einzelnen Organe und Organsysteme.** 1. Kapitel. Die Missbildungen des Auges. Von Prof. E. v. Hippel (Heidelberg). Mit 30 Abbildungen im Text. 1909. Preis: 6 Mark.
2. Lieferung, enthaltend: II. Abteilung, 2. Kapitel: Mißbildungen des Nervensystems. Von Paul Ernst (Heidelberg). Mit 121 Abbildungen im Text. 3. Kapitel: Die Missbildungen der weiblichen Geschlechtsorgane. Von Privatdozent Dr. F. Kermauner (Wien). Mit 30 Abbildungen im Text. 1909. Preis: 10 Mark.
3. Lieferung enthaltend: II. Abteilung, 4. Kapitel: **Mißbildungen des Herzens und der großen Gefäße** von Prof. Dr. Gotthold Herxheimer. Mit 74 zum Teil farbigen Abbildungen im Text. 1910. Preis: 5 Mark.
4. Lieferung enthaltend: II. Abteilung, 5. Kapitel: Die Mißbildungen des Gebisses. Von Prof. Dr. H. Peckert in Tübingen (früher Privatdozent in Heidelberg). Mit 59 Abbildungen im Text. 1911. Preis: 2 Mark.
5. Lieferung enthaltend: II. Abteilung, 6. Kapitel: Die Mißbildungen des Ohres. Von Privatdozent Hermann Marx in Heidelberg. Mit 101 Abbildungen im Text. 1911. Preis: 2 Mark 50 Pf.
6. Lieferung enthaltend: Anhang, 1. Kapitel: **Entwicklungsstörungen des postfötalen Lebens** von Prof. Dr. A. Dietrich. Mit 15 Abbildungen im Text. 1911. Preis: 1 Mark 60 Pf.

Berliner Klinische Wochenschrift, Nr. 18 vom 11. Juli 1910:

Das in dieser Zeitschrift schon mehrfach erwähnte Werk Schwalbes über die Mißbildungen wächst sich allmählich zu einem umfangreichen Handbuch aus und wird dadurch für die Wissenschaft immer bedeutungsvoller und wichtiger. Nachdem Schwalbe selbst den allgemeinen Teil bearbeitet hatte, hat er im speziellen Teil auch noch andere Kräfte hinzugezogen. Für jeden, der sich mit Mißbildungen beschäftigt, liegt hier ein außerordentlich wertvolles Archiv und Nachschlagewerk vor.

Ueber traumatische Entstehung innerer Krankheiten.

Klinische Studien mit Berücksichtigung der Unfallbegutachtung von Dr. **Richard Stern,** a. o. Prof. Direktor der mediz. Univ.-Poliklinik und Primärarzt am Allerheiligen-Hospital zu Breslau. Zweite neu bearbeitete Auflage.

Erstes Heft: **Infektionskrankheiten, Krankheiten der Kreislaufsorgane.** 1907. Preis: 3 Mark 50 Pf.

Zweites Heft: **Krankheiten der Lungen und des Brustfells.** 1910. Preis: 2 Mark.

Verlag von Gustav Fischer in Jena.

Pathologische Anatomie.

Ein Lehrbuch für Studierende und Ärzte.

Bearbeitet von
L. Aschoff, Freiburg i. Br.; M. Askanazy, Genf; H. Beitzke, Berlin; Carl Benda, Berlin; M. Borst, München; A. Dietrich, Charlottenburg; P. Ernst, Heidelberg; E. von Gierke, Karlsruhe; L. Jores, Köln; R. Kretz, Würzburg; O. Lubarsch, Düsseldorf; O. Naegeli-Naeff, Zürich; R. Rössle, Jena; M. B. Schmidt, Marburg i. H.; H. Schridde, Freiburg i. Br.; E. Schwalbe, Rostock i. M.; M. Simmonds, Hamburg; C. Sternberg, Brünn.

Herausgegeben von **L. Aschoff**, Freiburg i. Br.

Zweite Auflage

Band I: Allgemeine Aetiologie. Allgemeine pathologische Anatomie.

Mit 419 großenteils mehrfarbigen Abbildungen. — Umfang: 774 Seiten.

1911. — **Preis: broschiert 14 Mark, gebunden 15 Mark 75 Pf.**

Band II: Spezielle pathologische Anatomie.

Mit 1 lithogr. Tafel u. 655 großenteils mehrfarbigen Abbildungen. — Umfang: 991 Seiten.

1911. — **Preis: broschiert 16 Mark, gebunden 17 Mark 75 Pf.**

Preis für beide Bände: broschiert 30 Mark, gebunden 33 Mark 50 Pf.

Aus den Stimmen der Fachpresse über die erste Auflage:

Zentralblatt für Chirurgie, 9. Oktober 1909, Nr. 41:

Trotz des auch hier durchgeführten Prinzips der Arbeitsteilung läßt das Werk an Einheitlichkeit nichts missen; andererseits zeigen gerade infolge der Arbeitsteilung die einzelnen Kapitel, die immer aus den berufensten Federn stammen, eine umsichtige und abgeklärte Darstellung. Was für das Werk im allgemeinen zu sagen ist, gilt im besonderen für den I. Band, in dem die allgemeine Aetiologie und allgemeine Pathologie eine großzügige Darstellung erfahren hat. Der Abschnitt über allgemeine Aetiologie wird durch ein philosophisch durchdachtes Kapitel über innere Krankheitsursachen aus der Hand des früh verstorbenen Albrecht eingeleitet, dem sich würdig die Abhandlung Askanazys über die äußeren Krankheitsursachen anschließt.

Im zweiten Bande, der die spezielle pathologische Anatomie umfaßt, sind die für die Darstellung oft etwas spröden Dinge in belebender und übersichtlicher Form aneinander gereiht.

Die Behandlung der einzelnen Kapitel ist eine mustergültige. Die Ausstattung des Werkes ist eine durchaus erstklassige. Gegen tausend, so gut wie ausschließlich nach Originalpräparaten hergestellte, meist mehrfarbige Abbildungen in vorzüglicher Reproduktion tragen wesentlich zum Verständnis der vorgetragenen Dinge bei. Ich zweifle nicht, daß das Werk sich in Kürze einbürgern und vor allem das Lehrbuch der studierenden Mediziner sein wird. Aber auch der Arzt wird in ihm einen vortrefflichen Wegweiser und ausgiebigen Berater in der Pathologie und pathologischen Anatomie finden und schätzen lernen, und der Pathologe vom Fach wird es in seiner Bibliothek nicht missen wollen. G. E. Konjetzny (Kiel).

Physiologie des Menschen. Von Dr. Luigi Luciani, Prof. der Physiologie und Direktor des physiologischen Instituts der k. Universität in Rom. Ins Deutsche übertragen und bearbeitet von Prof. Dr. Silvestro Baglioni und Dr. Hans Winterstein. Mit einer Einführung von Dr. Max Verworn, Professor der Physiologie und Direktor des physiologischen Instituts der Universität Bonn. 1905/1911.

Bisher erschien: Bd. I. Preis: 12 Mark, geb. 13 Mark.
Bd. II. Preis: 12 Mark, geb. 13 Mark.
Bd. III. Preis: 16 Mark, geb. 17 Mark.

Bd. IV (Schluß) erscheint in Kürze.

Biologisches Zentralblatt. 1905, Bd. XXV, Nr. 16:

... Herr L. nimmt seit Jahren einen ehrenvollen Platz unter den Forschern ein. In diesem Buche, das auf vier starke Bände berechnet ist, hat er mit eisernem Fleiß zusammen getragen, was ihn jahrelanges Studium der Literatur und eigene Untersuchungen über die Lebenserscheinungen des Menschen gelehrt haben. Wer an das Studium der Physiologie, nach Ueberwindung der ersten Schwierigkeiten herantritt, nachdem er sich aus einer Vorlesung und einem kurzen Kompendium die erste Uebersicht verschafft hat, wird in L.'s Buch einen guten und vielfach anregenden Führer zu eingehenderer Kenntnis finden.

Frommann'sche Buchdruckerei (Hermann Pohle) in Jena.